

Una mirada más actualizada sobre la hipertensión endocraneana idiopática en niños latinoamericanos y su comparación con el adulto.

Patricia Valiente Rodríguez¹, Brayan Yair Sierra Vega², Ana Raquel Farfán Díaz³, Sidney Jerzy Eraso Josa⁴, Cristhian Joseph Ortega Ordoñez⁵

1 Patricia Valiente Rodríguez*, Universidad de Ciencias Médicas de la Habana, patrivaliente1987@gmail.com

2 Brayan Yair Sierra Vega, Universidad Antonio Nariño, bryan071418@gmail.com

3 Ana Raquel Farfán Díaz, Universidad El Bosque, anafd04@hotmail.com

4 Sidney Jerzy Eraso Josa, Universidad San Martín - Pasto, chiquita-sid@hotmail.com

5 Cristhian Joseph Ortega Ordoñez, Universidad Cooperativa de Colombia, Cristian.joo@gmail.com

Historia del Artículo:

Recibido: 15 Noviembre 2021

Aprobado: 18 Abril de 2022

Publicado: Octubre 5 de 2022

Palabras Clave: Hipertensión endocraneana idiopática, Pediatría, género femenino, pubertad, obesidad, cefalea, papiledema, líquido cefalorraquídeo, punción lumbar, actualización, revisión sistemática, Latinoamérica, Colombia.

Keywords: Idiopathic endocranial hypertension, Pediatrics, female gender, puberty, obesity, headache, papilledema, cerebrospinal fluid, lumbar puncture, update, systematic review, Latin America, Colombia.

Resumen

La hipertensión endocraneana idiopática en pacientes pediátricos se ha convertido en un reto para los trabajadores de la salud, debido a la falta de actualizaciones en Colombia y en América latina, por lo que esta revisión resume la literatura más actualizada brindando las principales características que identifican la sospecha de esta patología poco frecuente, además el abordaje adecuado para lograr su diagnóstico e iniciar sin temor el tratamiento, considerando importante tener claro las diferencias y similitudes en el fenotipo del paciente adulto y así evitar futuras complicaciones irreversibles.

La hipertensión endocraneana idiopática (HEI) en general es una patología de incidencia rara con reportes aproximados de 1 por cada 100.000 personas y con diagnóstico de poca prevalencia, que tiene signos y síntomas secundarios a la elevación de la presión intracraneal por encima de los 21 mmHg, principalmente el hallazgo incidental del papiledema, con o sin alteración de la agudeza visual, requiere además de exclusión de otras patologías cerebrales a través de neuroimágenes tales como la tomografía axial computada (TAC) y la resonancia magnética nuclear cerebral (RMNC) y finalmente su confirmación diagnóstica a partir de los criterios de *Dandy-Smith* y la punción lumbar de composición del líquido cefalorraquídeo (LCR) normal como estándar de oro.

Abstract

Idiopathic endocranial hypertension (IEH) in general is a pathology of rare incidence with reports of approximately 1 per 100,000 people and with a diagnosis of low prevalence, which has signs and symptoms secondary to the elevation of intracranial pressure above 21 mmHg, mainly the incidental finding of papilledema, with or without alteration of visual acuity. It also requires the exclusion of other brain pathologies through neuroimaging such as computed tomography (CT) and cerebral nuclear magnetic resonance (CNR) and finally its diagnostic confirmation from the Dandy-Smith criteria and lumbar puncture of the composition of normal cerebrospinal fluid (CSF) as the gold standard.

Idiopathic endocranial hypertension in pediatric patients has become a challenge for health workers, due to the lack of updates in Colombia and Latin America, so this review summarizes the most updated literature providing the main characteristics that identify the suspicion of this rare pathology, in addition to the appropriate approach to achieve its diagnosis and start treatment without fear, considering it important to be clear about the differences and similarities in the phenotype of the adult patient and thus avoid future irreversible complications.

* Autor para correspondencia:

Patricia Valiente Rodríguez*, Universidad de Ciencias Médicas de la Habana, e-mail: patrivaliente1987@gmail.com

Cómo citar:

Valiente Rodríguez et al. Una mirada más actualizada sobre la hipertensión endocraneana idiopática en niños latinoamericanos y su comparación con el adulto. S&EMJ. Año 2022; Vol. 2: 33-44.

Introducción

La hipertensión endocraneana idiopática (HEI) también conocida por *pseudotumor cerebri*, fue descrita por Quincke en 1893 como patología que consiste en el aumento aislado de la presión intracraneal (PIC) y de causa desconocida (1,2), los estudios determinan como signo cardinal el papiledema, con neuroimágenes normales y Aumento de la presión de apertura de líquido cefalorraquídeo (LCR) mayor de 200-250 mm de agua, pero de composición normal (3,4). La tasa de incidencia es rara 1 de 100.000 a 150. 000 personas en general, en pediatría la prevalencia aumenta para la edad adolescente entre los 12 a 17 años, reportando más casos para el género femenino en un 79% y con patrón de obesidad (5).

Aunque su patogenia es desconocida; algunos estudios establecen tres mecanismos fundamentales en torno a la dinámica del fluido del LCR: aumento de producción en los plexos coroideos, disminución del drenaje mediante las granulaciones aracnoideas, y aumento de la presión en los senos venosos (6,7). El papiledema en los pacientes pediátricos en la mayoría es de hallazgo incidental y para los casos sintomáticos su manifestación más frecuente es la cefalea progresiva, asociada a náuseas o vómitos, visión borrosa, fotofobia, tinnitus o diplopía, dolor dorsal y cervical en los niños mayores (8). El estrabismo es más común en niños con un 50% de los casos comparado con el 20% de los casos para los adultos. En pacientes más pequeños puede manifestarse con abombamiento de fontanelas, irritabilidad, somnolencia, mareos, ataxia, parestesias o convulsiones sin historia clínica previa (5).

El diagnóstico se puede confirmar con la resonancia magnética de cerebro y de órbitas, con tomografía computarizada, punción lumbar de citoquímico normal y presión de LCR de salida, medida con manómetro, superior a 15-20 cm H₂O. Su tratamiento quirúrgico puede ser la derivación lumboperitoneal o la descompresión del nervio óptico por fenestración, estos manejos se usan en casos de pacientes crónicos, los cuales tienen compromiso del campo y/o agudeza visual progresiva (8). La hipertensión endocraneana idiopática representa una patología poco frecuente que puede tener una alta morbilidad, Se observa que en Colombia y América latina no hay suficientes estudios actualizados sobre este tema generando así un aumento en el número de complicaciones por desconocimiento y un alto costo para su seguimiento.

Objetivo

Identificar el fenotipo y la incidencia de la hipertensión endocraneana idiopática, en niños y adultos latinoamericanos, fomentando el mejor y oportuno abordaje terapéutico.

Metodología

Se realizó una revisión sistemática de la literatura, como estudio descriptivo, retrospectivo: recopilando información actualizada en los últimos 10 años, obtenida en bases de datos de américa latina (PubMed, Scielo y Lilacs) sobre la hipertensión endocraneana idiopática en pacientes pediátricos comparado con los adultos, obteniendo 517 resultados en general y con la depuración solo 6 artículos recientes en Latinoamérica. Demostrando ser este el mejor estudio para la identificación del fenotipo, adecuado esquema terapéutico y seguimiento de una enfermedad poco frecuente, sin gran cantidad de actualizaciones y pobre reporte investigativo de casos en Colombia.

Estrategia de Búsqueda

Pubmed con 506 artículos y depuración para América de 19, Scielo con 5 resultados y Lilacs con 6 publicaciones, en Colombia no se evidenció ninguna respuesta. Se estableció ecuaciones y elementos de búsqueda para la literatura, con palabras claves consistentes en descriptores de ciencias de la salud (DeCs) como: hipertensión endocraneana idiopática (HEI), Pseudotumor cerebri, pseudotumor cerebral, incidencia en Latinoamérica, usando el operador AND de la siguiente manera: Hipertensión endocraneana idiopática AND pediatría, hipertensión endocraneana idiopática AND Latinoamérica/Colombia, hipertensión intracraneana idiopática AND pediatría, hipertensión intracraneana idiopática AND Latinoamérica, Pseudotumor cerebri AND Pediatric AND Latino América, Pseudotumor cerebri AND Pediatric AND Colombia. Con recolección final para 30 artículos, de los cuales se escogió 6 los referidos para estudios en América Latina (Figura 1).

Introduction

Idiopathic endocranial hypertension (IEH) also known as Pseudotumor cerebri, was described by Quincke in 1893 as a pathology consisting of the isolated increase in intracranial pressure (ICP) and of unknown cause (1,2), studies determine as cardinal sign papilledema, with normal neuroimaging and increased pressure of cerebrospinal fluid (CSF) opening greater than 200-250 mm of water, but of normal composition (3,4). The incidence rate is rare 1 from 100,000 to 150. 000 people In general, in pediatrics the prevalence increases for adolescents between 12 and 17 years, reporting more cases for the female gender in 79% and with obesity pattern (5).

Although its pathogenesis is unknown; Some studies establish three fundamental mechanisms around CSF fluid dynamics: increased production in the choroid plexuses, decreased drainage through arachnoid granulations, and increased pressure in the venous sinuses (6,7). Papilledema in pediatric patients is mostly

incidental and for symptomatic cases its most frequent manifestation is progressive headache, associated with nausea or vomiting, blurred vision, photophobia, tinnitus or diplopia, and back and neck pain in older children (8). Strabismus is more common in children with 50% of cases compared to 20% of cases for adults. In smaller patients, it may manifest with bulging fontanelles, irritability, drowsiness, dizziness, ataxia, paresthesias, or convulsions without prior medical history (5).

The diagnosis can be confirmed with magnetic resonance imaging of the brain and orbits, with computed tomography, lumbar puncture of normal cytochemistry, and CSF outlet pressure, measured with a manometer, greater than 15-20 cm H₂O. Its surgical treatment can be lumboperitoneal diversion or decompression of the optic nerve by fenestration, these management are used in cases of chronic patients, who have field involvement and/or progressive visual acuity (8). Idiopathic endocranial hypertension represents a rare pathology that can have high morbidity and mortality, It is observed that in Colombia and Latin America, there are not enough updated studies on this topic, thus generating an increase in the number of complications due to ignorance and a high cost for its follow-up.

Objective

To identify the phenotype and incidence of idiopathic endocranial hypertension in Latin American children and adults, promoting the best and most timely therapeutic approach.

Methodology

A systematic review of the literature was carried out, as a descriptive, retrospective study: compiling updated information in the last 10 years, obtained in Latin American databases (PubMed, Scielo, and Lilacs) on idiopathic endocranial hypertension in pediatric patients compared to adults, obtaining 517 results in general and with the debugging only 6 recent articles in Latin America, proving to be the best study for the identification of phenotype, adequate therapeutic scheme and follow-up of a rare disease, without many updates and poor investigative reporting of cases in Colombia.

Search Strategy

Pubmed with 506 articles and filtering for America of 19, Scielo with 5 results, and Lilacs with 6 publications, in Colombia no response was evidenced. Equations and search elements were established for the literature, with keywords consisting of health science descriptors (DeCs) such as idiopathic endocranial hypertension (IEH), Pseudotumor cerebri, pseudotumor cerebri, the incidence in Latin America, using the DNA operator as follows: Pediatric idiopathic intracranial hypertension DNA, idiopathic endocranial hypertension AND Latin

America/Colombia, idiopathic intracranial hypertension AND pediatrics, idiopathic intracranial hypertension AND Latin America, Pseudotumor cerebri AND Pediatric AND Latin America, Pseudotumor cerebri AND Pediatric AND Colombia. With a final collection of 30 articles, of which 6 were chosen for studies in Latin America (Figure 1).

Definición de hipertensión endocraneana idiopática en pediatría

Es una patología rara, también conocida como "Pseudotumor Cerebri", definida como la presencia de signos y síntomas de aumento de la PIC junto con estudios de neuroimágenes normal y citoquímico de LCR sin alteración (9). Los valores de referencia de presión intracraneal del LCR en niños oscilan en el momento de la punción lumbar entre 9 a 21 mmHg (12 a 28 cmH₂O). Estas pueden producir elevaciones transitorias ocasionales con fenómenos fisiológicos, como los estornudos, tos o maniobras de Valsalva. (6)

La identificación de su incidencia en niños latinoamericanos representa un reto para la investigación, esta incluye dentro de las características de elevación de presión intracraneal, principalmente cefalea, papiledema y en ocasiones afectación visual, que requiere de la exclusión de otras causas de hipertensión intracraneal (tabla 1), como lesiones ocupantes de espacio, traumatismos craneoencefálicos, encefalitis, meningitis u otras patologías infecciosas (9).

La importancia de llegar a su etiología

La mayoría de los casos de HEI en niños y según la literatura actual latinoamericana, no se identifica una causa clara por lo que su diagnóstico debe ser por exclusión de otras patologías neurológicas y siguiendo algunos criterios que complementan el diagnóstico definitivo. (7).

Principales factores de riesgo en los niños

La edad pediátrica prepuberal está asociada a la mayoría de casos reportados en Latinoamérica; asociado además a obesidad y al sexo femenino, pero también se ha observado su relación con:

- Enfermedades infecciosas: otitis media, sinusitis, criptococosis, enfermedad de Lyme, neurocisticercosis.
- Enfermedades sistémicas: Lupus eritematoso sistémico, neuro Behcet, síndrome de Wiskott-Aldrich, enfermedades renales, sarcoidosis, enfermedad de Addison
- Enfermedades vasculares: Trombosis de los senos venosos, síndrome de Anticuerpos Antifosfolípidos, coagulopatías.
- Enfermedades postinfecciosas: Guillain Barre.

Tabla 1: Clasificación de las causas de hipertensión endocraneana

Aumento del volumen cerebral	Aumento del volumen sanguíneo	Aumento del volumen de LCR
Procesos expansivos intracraneales: -Tumores del SNC -Colecciones subdurales -Quistes aracnoideos -Abscesos cerebrales Edema celular: -Lesión axonal traumática - Lesión hipóxico isquémica Edema vasogénico: -Infecciones del SNC -Infartos isquémicos -Hematomas intracraneales Edema intersticial: -Hidrocefalia	Trombosis de senos venosos Hipercapnia Hipertensión arterial Síndrome de vena cava superior	Hipersecreción (papilomas plexos coroides) Obstrucción (tumores, hemorragias) Alteraciones de la reabsorción (trombosis de senos venosos) Mal función de la válvula de derivación ventriculoperitoneal/atrial

Fuente: Tomada para fines académicos de los protocolos diagnósticos y terapéuticos en urgencias pediátricas: 2019: 3ª Edición: 1-10

- Enfermedades Nutricionales: Deficiencia de vitamina A, D, anemia ferropénica, obesidad.
- Enfermedades metabólicas: Hipo/hiperparatiroidismo, Hipo/hipertiroidismo
- Fármacos: Uso o suspensión de esteroides, tetraciclinas, ácido nalidíxico, ciclosporina, vitamina A (intoxicación), sulfonamidas, indometacina, amiodarona, fenotiazidas, anticonceptivos orales, ciprofloxacino, danazol, fenitoína, levotiroxina, risperidona, tratamiento sustitutivo con hormona del crecimiento.
- Malformaciones: Síndrome de *Goldenhar* (10).

Análisis sobre los últimos datos de la epidemiología infantil en Latinoamérica

La hipertensión endocraneana idiopática en niños, es una patología de pocas investigaciones en América latina, no se evidencian reportes actuales en Colombia, de diagnóstico más frecuente en la edad adulta, sin embargo, puede ocurrir en cualquier etapa pediátrica; La presentación en los grupos de infantes (1-5 años) es rara y en neonatos (0-28 días) muy extraña (10). La incidencia en la población general es de 1 en 100,000 personas; en pediatría, se incrementa con un 60 % en la adolescencia entre los 12 a 15 años siendo esta etapa la que reporta más casos diagnosticados; No hay diferencia significativa en el sexo para las edades escolares, pero sí en adolescentes el sexo femenino prevalece con casi el doble; Además, si se asocian con obesidad, factor que aumenta la prevalencia y mortalidad, datos que no son exactos en los estudios observados (8,9).

Aportes investigativos más actuales de la población pediátrica en Latinoamérica

En el 2013 Zaldívar G. presento caso clínico de dos pacientes femeninas de 8 y 11 años en el Hospital del Valle de Honduras, quienes consultan por cefalea y disminución de agudeza visual, registraron presión en LCR de 45 cm y 43 cm de H₂O. El estudio concluyó que el pseudotumor cerebral es una enfermedad infrecuente en pediatría, requiere para su identificación la exclusión de otros diagnósticos y el manejo oportuno, considerado la acetazolamida como fármaco de primera línea, con el fin de evitar principalmente una lesión visual irreversible (10).

En el 2014 en Argentina, Bermúdez S. y colaboradores presentan una descripción de caso en un hospital pediátrico de Buenos Aires Argentina, donde valoran una paciente femenina de 11 años, con cefalea intermitente y visión borrosa, con antecedente de rinitis y otitis media a repetición, se derivó a oftalmología quien luego determina hallazgo de papiledema; En los laboratorios de sangre e imágenes no se identificó alteraciones agudas; finalmente, se realizó punción lumbar con presión de líquido cefalorraquídeo de 25 cm H₂O y estudio citoquímico normal. Se asumió como caso para Pseudotumor cerebral pediátrico (8).

En el 2014 en Honduras, Artica M. y colaboradores publican caso clínico de paciente femenina de 11 años, quien durante tres meses presenta cefalea holocraneana que se exacerba con la posición, asociado en las últimas dos semanas a disminución de agudeza visual, con laboratorios básicos normales, fondo de ojo con evidencia de edema de papila, resonancia magnética y angiografía sin alteración, la punción lumbar mostró presión de apertura de 40 cm de H₂O

y citológico normal, se determinó caso para HEI, se analizó que el 90 % de la población infantil presenta compromiso visual, la incidencia de esta patología es poco común de 1 en 100.000 habitantes, que se incrementa entre los adolescentes de 12 a 15 años y de predominio femenino con riesgo de obesidad (2).

En el 2016 en Uruguay, Gaye A. abordó conceptos sobre el cuadro y características demográficas de la hipertensión intracraneana (HIC) sin causa demostrable. Establece que la incidencia es poco frecuente de 0,9/100.000 habitantes por año a nivel global, de mayor prevalencia en las mujeres entre 15 a 44 años y con exposición a la obesidad, concuerda con el hallazgo clave al examen físico de papiledema, y estándar de oro para el diagnóstico, la punción lumbar con raquimánometría superior a 15-20 cm H₂O de estudio citológico normal; La mayoría de los pacientes responden al tratamiento higiénico, dietético y medicamentoso, sin embargo en ocasiones se recurre a cirugía para evitar la ceguera (11).

En el 2018 en Brasil, Balbi G y colaboradores estudiaron a través de un método retrospectivo de revisión de historias clínicas, 29 pacientes de hasta 18 años con diagnósticos de pseudotumor atendidos en la consulta de un hospital de tercer nivel en Brasil; Determinó que el 51.7 % eran niñas, con edad media de 12,3 años. La cefalea fue el síntoma más frecuente con un 69% y el medicamento más utilizado fue la

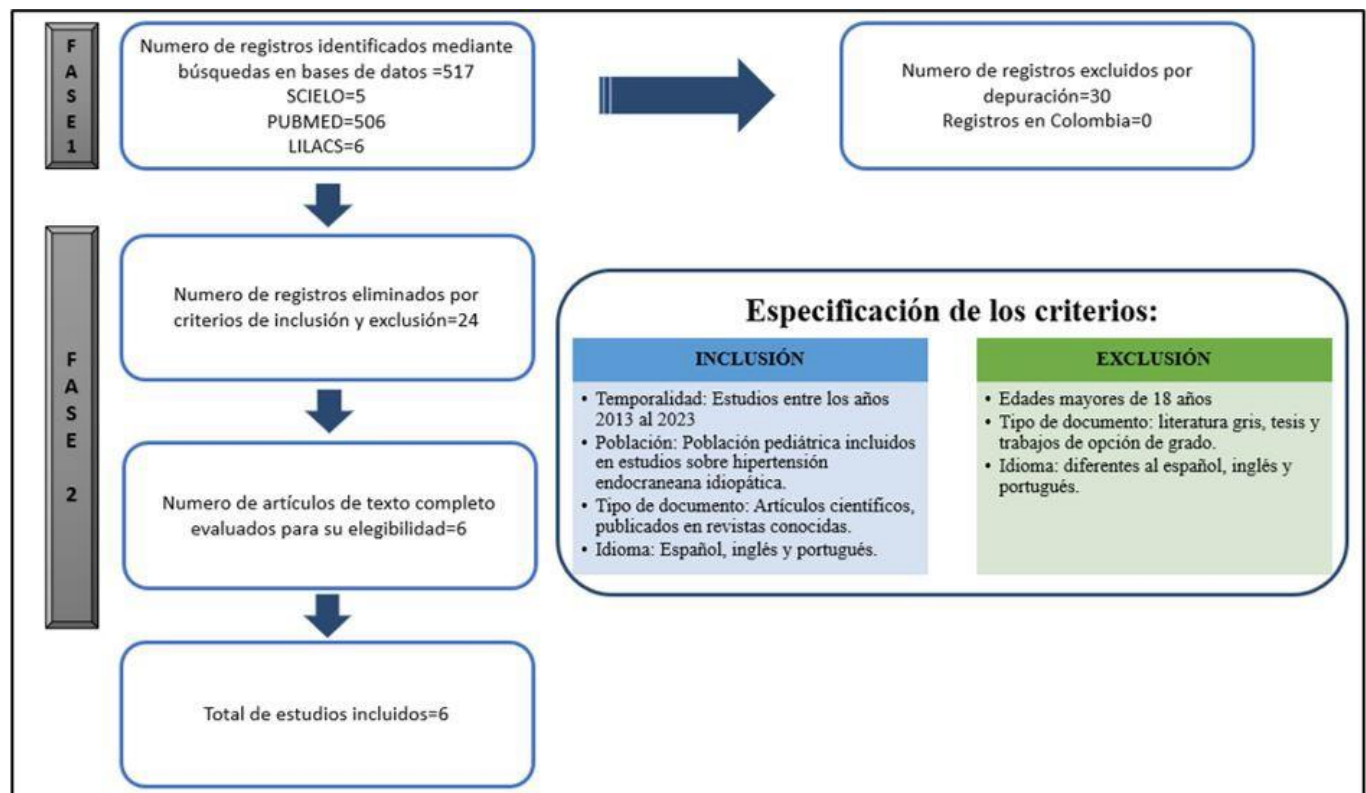
acetazolamida con el 69% reduciendo el riesgo de papiledema, asociado se identificó que el 63% de los pacientes tenían enfermedad reumática, dos de los pacientes evolucionaron a ceguera siendo esta la complicación más importante; se concluyó que el diagnóstico es demasiado raro, pero se debe considerar en niños con cefalea (94%) asociado a papiledema y de mayor predominio en relación con algún antecedente de patología reumática (12).

En el 2019 Hernández L; realiza un estudio descriptivo retrospectivo de 54 pacientes, valorados por la Unidad de Neuropediatría latinoamericana, con diagnóstico de HEI, describiendo la patología como poco frecuente pero riesgosa, de predominio femenino adolescente y con riesgo a obesidad, con síntoma más frecuente la cefalea, asociado a hallazgo físico de papiledema, se describen neuroimágenes sin alteraciones, confirmando su diagnóstico con la punción lumbar que muestra presión aumentada de líquido cefalorraquídeo con citológico normal (9).

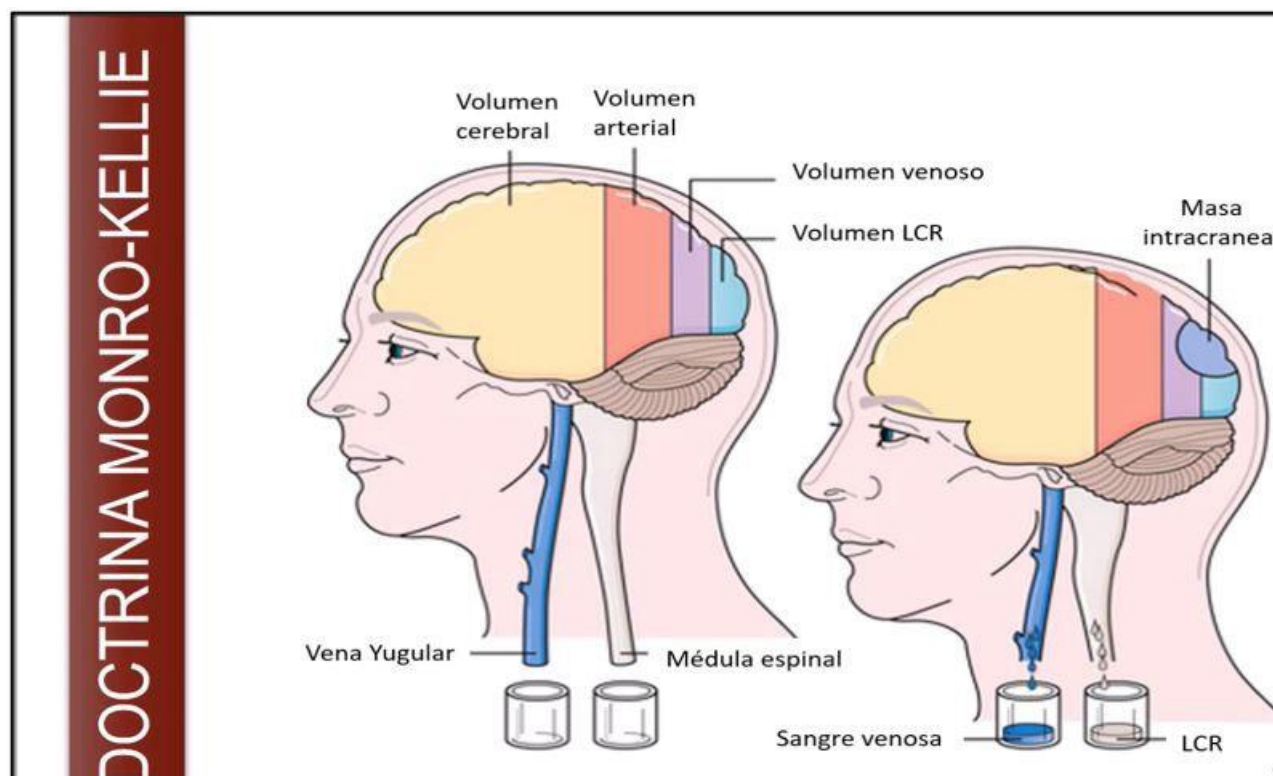
Perlas de la fisiopatología

Los procesos concluyen en dos principales mecanismos: un defecto en la absorción del LCR y un aumento en la producción de este. Para entenderlo se debe recordar que el contenido intracraneal es formado por tres elementos: parénquima cerebral (80%), sangre venosa (10%) y LCR (10%), el desarrollo de

Figura 1: Depuración de datos para estudios de HEI en niños de Latinoamérica.



Fuente: Elaboración propia de los autores para fines académicos.

Figura 3: Doctrina de *Monro-Kellie*

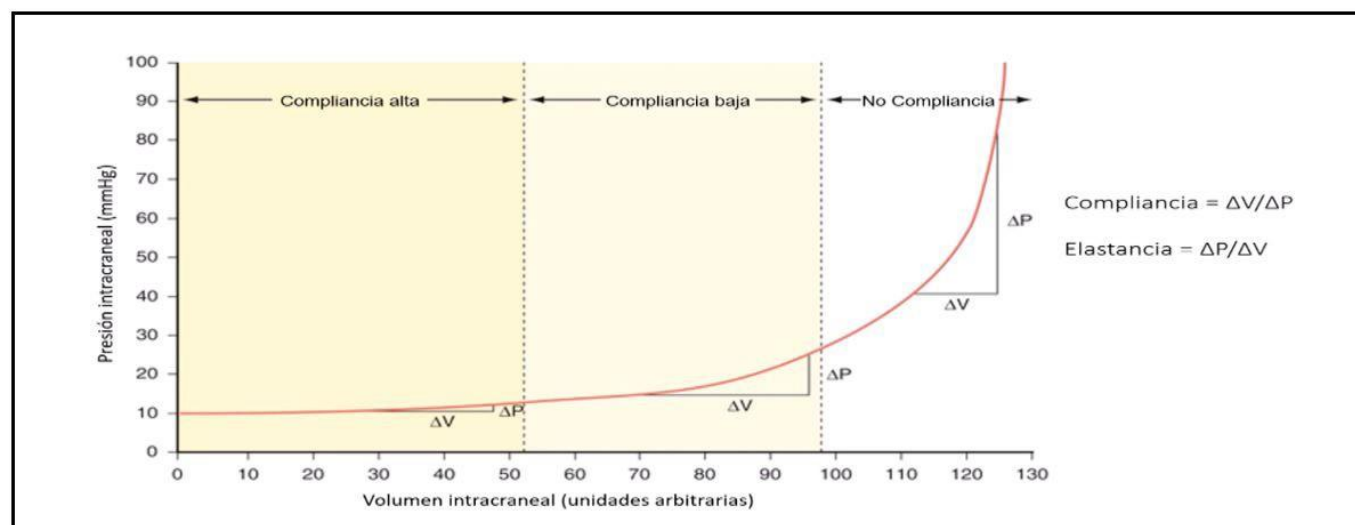
Fuente: Elaboración para fines académicos: Tomada de Webinar Hipertensión Endocraneal en Pediatría - Dr. José A. Romero: 25 marzo 2021.

la hipertensión endocraneana se rige por la doctrina de *Monro-Kellie* (Figura 2) la cual explica que el aumento de alguno de los volúmenes elementales debe ser compensados con la disminución de los otros, de no ser así, se produce una hipertensión venosa la cual reduce la absorción de LCR en las granulaciones aracnoideas, esto comprime los senos venosos, que a su vez altera la compliancia (Figura 3) activada como autorregulación

para evitar la hidrocefalia o edema, terminando en un colapso mayor presión intracraneal (8).

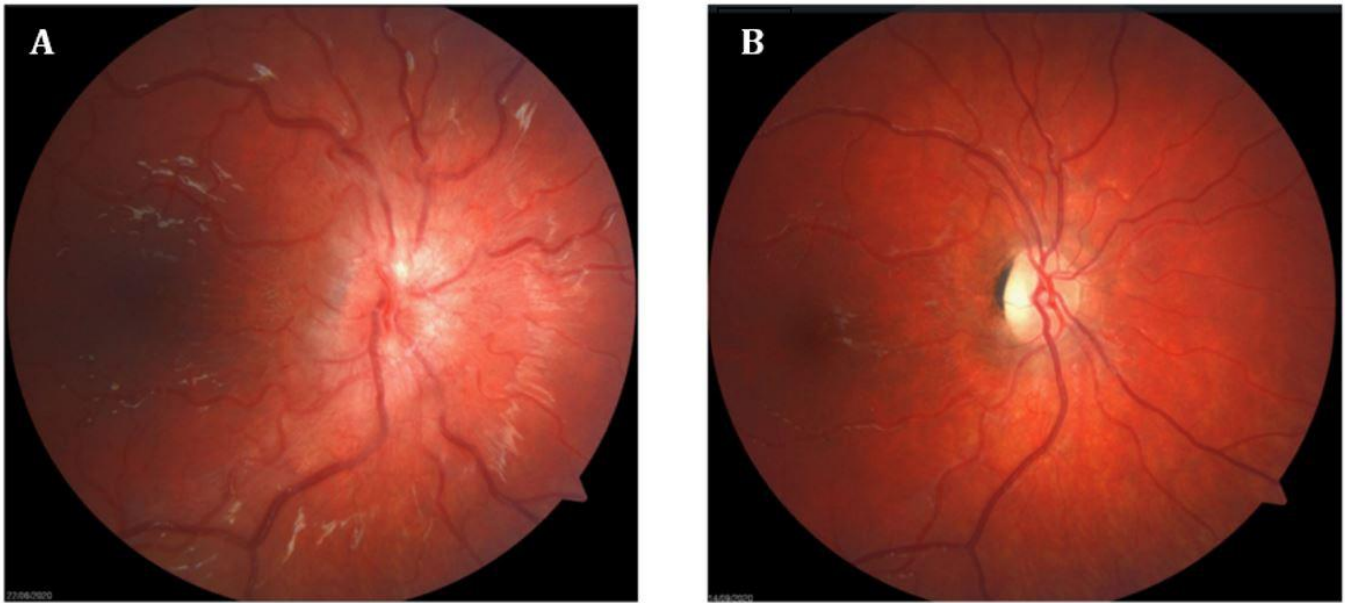
Síntomas más característicos en los niños

La cefalea se presenta en casi todos los casos, un 90% como tusígena, tensional o migrañosa, de evolución rápida, diaria y matinal, que empeora con

Figura 4: Relación entre el volumen cerebral y la PIC.

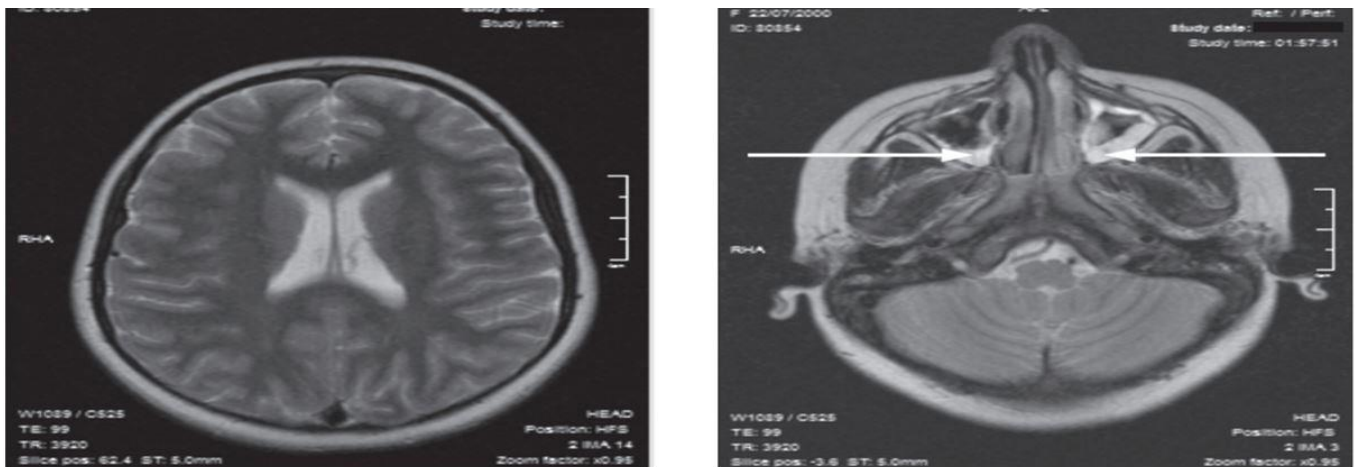
Fuente: Tomada de Webinar Hipertensión Endocraneal en Pediatría - Dr. José A. Romero: 25 marzo 2021.

Figura 5: A: Papiledema grado IV, B: Resolución del papiledema resultante en atrofia óptica y palidez que resulta en pérdida permanente de la vista.



Fuente: Tomada para fines académicos de la Revista Life. 2021: 11-2: 34-39. A: Papiledema grado IV, B: resolución del papiledema resultante en atrofia óptica y palidez que resulta en pérdida permanente de la vista.

Figura 6: Tomografía Computada Cerebral



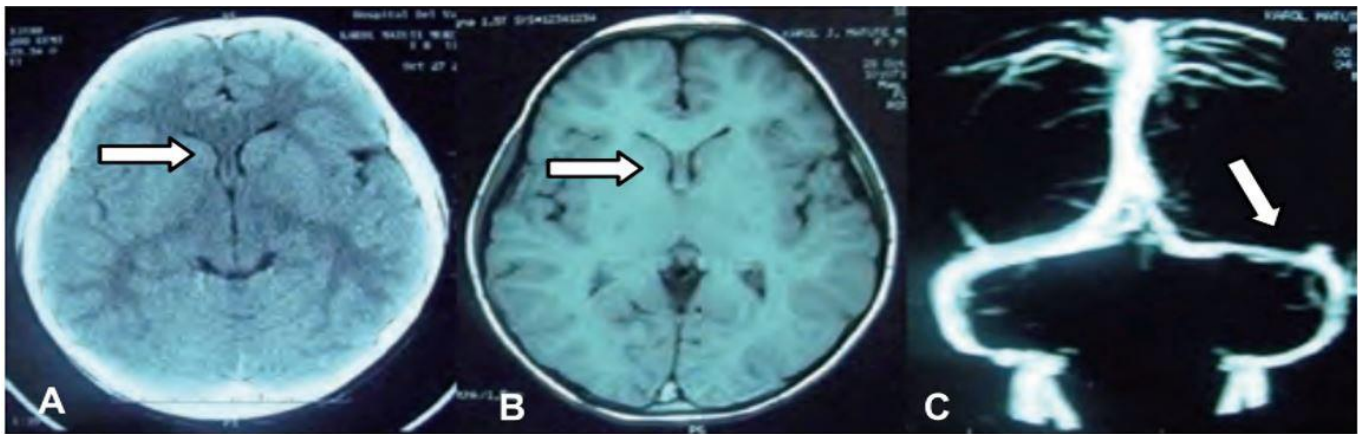
Fuente: Tomada para fines académicos de Archivos Argentinos Pediatría: 2014: 112: 2. A la izquierda TAC normal, a la derecha TAC con rinosinusopatía.

los movimientos oculares y se incrementa con los esfuerzos (11), tener en cuenta que puede acompañarse de fotofobia, náuseas, vómito, dolor dorsal y cervical en los niños mayores, e irritabilidad, apatía, parestesias, mareo o convulsiones sin historia clínica previa en los más pequeños. El estrabismo es más común en la población infantil, con un 50% de los casos comparado con el 20% de los casos para los adultos reportados (5,8).

Complementos para confirmar el diagnóstico pediátrico

Además de los síntomas característicos, en el examen físico pediátrico, se puede encontrar abombamiento de fontanelas en los más pequeños y edema de papila (figura 5), como signo cardinal que requiere pocos días para desarrollarse y varias semanas para desaparecer, un hallazgo que en la mayoría de los casos es incidental, y en la mayoría con agudeza visual normal, aunque puede verse afectada en los tres primeros meses del cuadro clínico o ser un signo crónico de hipertensión endocraneal; además puede

Figura 7: Resonancia Magnetica Cerebral



Fuente: Tomada para fines académicos de la Revista Médica Honduras: 2013: 81: 93-97. Tomografía (A) e imagen de resonancia magnética cerebral (B) muestran ventrículos disminuidos de tamaño (flecha). Venografía ilustra disminución del diámetro del seno transverso izquierdo (flecha).

Tabla 2: Criterios *Dandy-Smith* modificados

1. Signos y síntomas de aumento de hipertensión intracraneal, incluido el papiledema
2. Ausencia de focalidad neurológica, a excepción de paresia del VI par craneal
3. Neuroimagen normal (se admite la existencia de ventrículos pequeños e imagen de silla turca vacía)
4. Aumento de la presión de apertura de líquido cefalorraquídeo (mayor de 200-250 mm de agua, pero de composición norma
5. Paciente consciente y alerta
6. Sin causa alternativa que explique el aumento de la presión intracraneal

Fuente: Tomada para fines académicos de la revista pediatría atención primaria: 2019: 81: 15-20

haber sensación de latidos en los oídos o turbulencia (8).

Otro elemento clave y según la literatura considerado como el estándar de oro para demostrar HEI es la punción lumbar la cual debe tener raquimanometría superior a 15-20 cm H2O y con estudio citoquímico completamente normal. Lo cual en la exclusión de esta patología es relevante el uso de neuroimágenes tales como la TAC (figura 6) pero usualmente es la RMNC (figura 7) la que nos orienta en descartar procesos expansivos intracraneales con total certeza, como la presencia de trombosis venosa cerebral, además puede evidenciar signos típicos de la enfermedad como lo son: aplanamiento antero posterior de los globos oculares, aumento del diámetro de la vaina del nervio óptico, aumento del LCR alrededor del nervio óptico, silla turca vacía y disminución del tamaño ventricular (11).

En la literatura actualizada se menciona la importancia de conocer los criterios guía de Dandy-Smith modificados (tabla 2), que suman las características primordiales del fenotipo HEI para determinar Signos y síntomas de aumento de presión intracraneal, las cuales incluyen: el papiledema en niños

grandes, abombamiento de fontanelas en lactantes, ausencia de focalidad neurológica, neuroimagen normal, aumento de la presión de apertura de líquido cefalorraquídeo (mayor de 200-250 mm de agua), pero de composición normal, (3,4).

Hipertensión endocraneana idiopática en adultos, una mirada desde el internista

Como se ha mencionado en la literatura de los estudios en niños, es un trastorno neurooftalmológico que se caracteriza por elevación de la presión intracraneal con neuroimágenes sin hallazgos anormales, con fenotipo típico similar, representado en mujeres obesas de edad fértil, en la mayoría de casos reportados en etapa adulta con una diferencia aproximada del 10% con respecto a la etapa pediátrica (13); A diferencia con los niños, la literatura con respecto al diagnóstico en los adultos y según La III edición de la Clasificación internacional de las cefaleas (ICHD-III) es de gran importancia los criterios revisados de Friedman (tabla 3), además del hallazgo físico del papiledema es muy común encontrar la parálisis del VI par o en ocasiones alteración del VII par (14).

No se encontró diferencias significativas en el

Tabla 3: Criterios Friedman

Criterios diagnósticos propuestos para el síndrome de Pseudotumor cerebri aplicable a todos los rangos etarios (Friedman et al.)	
A	Papiledema.
B	Examen neurológico normal, exceptuando anormalidades en nervios craneales.
C	Neuroimagen: parénquima cerebral normal, sin evidencia de hidrocefalia, lesión ocupante, lesión estructural, ni realce meníngeo. Se sugiere MRI de cerebro con o sin gadolinio para los pacientes típicos (mujeres con obesidad) y para el resto de los pacientes venografía por MRI adicional. Si la MRI estuviera contraindicada, puede realizarse tomografía computarizada de cerebro con contraste.
D	Composición del LCR normal.
E	Presión de apertura de LCR elevada en la punción lumbar ≥ 250 mm LCR en adultos y ≥ 280 mm LCR en los niños (250mm si el niño no está sedado y no sufre obesidad) en una punción lumbar realizada correctamente.
Síndrome definido: aquel que cumple con todos los criterios (A-E).	
1	En ausencia de papiledema, el diagnóstico puede realizarse sobre la base de la presencia del resto de los criterios si presenta en forma adicional parálisis <u>uni</u> o bilateral del vi par craneal.
2	En ausencia de papiledema y de parálisis del vi par craneal, el diagnóstico puede ser indicado, pero no confirmado si no cumple los criterios B, C, D y E, y cumple al menos 3 de los siguientes criterios imagenológicos: <ul style="list-style-type: none"> • 2.1 Silla turca vacía. • 2.2 Aplanamiento de la cara posterior del globo ocular. • 2.3 Distensión del espacio subaracnoideo perióptico con o sin tortuosidad del nervio óptico. • 2.4 Estenosis del seno venoso transversal.
	Probable: aquella que cumple con los criterios clínicos, pero presenta presión de apertura de LCR menor a lo especificado (A-D).

Fuente: Tomada para fines académicos de la Revista sociedad neurológica de argentina: 2014: 6 (1): 47-48.

esquema de manejo, por lo que es de relevancia que en todo paciente con sospecha clínica de hipertensión endocraneana se deba realizar una adecuada anamnesis indagando sobre posibles causas secundarias a medicamentos o infecciones, identificando el fenotipo típico con factor de riesgo de obesidad, descartar otras patologías por RMC con venografía siendo esta la neuroimagen más certera, además de realizar punción lumbar para confirmar la elevación de presión del Líquido Cefalorraquídeo-LCR y de citoquímico normal.

Principios claves para el buen tratamiento

En todos los casos de hipertensión endocraneana idiopática en niños se deben tomar unas medidas generales, mantener una dieta con restricción de sodio y pérdida de peso en el caso de pacientes obesos.

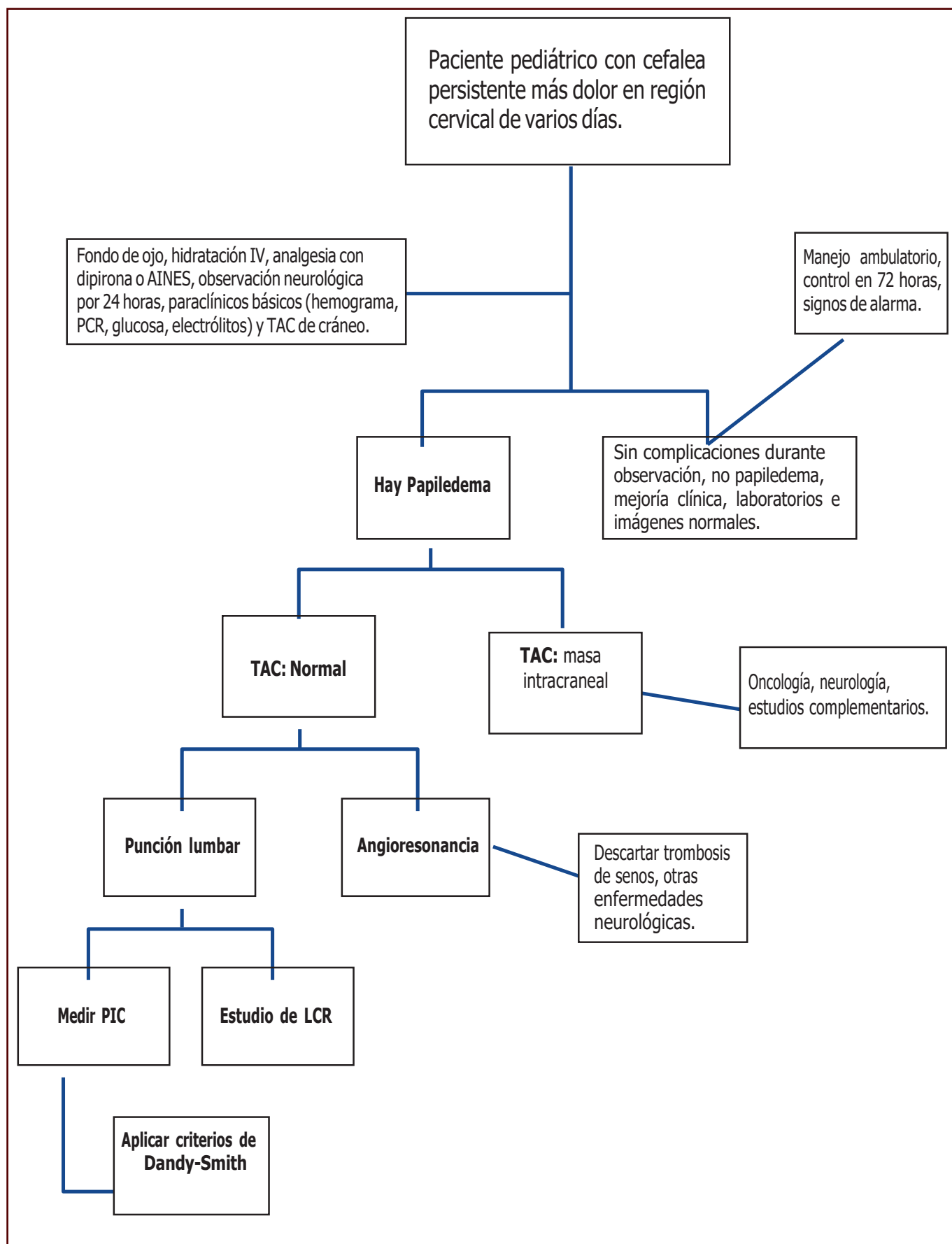
Dentro del manejo farmacológico se observa con mayor frecuencia el uso de los inhibidores de la anhidrasa carbónica como la acetazolamida (Actúa disminuyendo la producción de LCR) o el topiramato (Efecto profiláctico para el control de la cefalea, ayuda además con la pérdida de peso) asociado o no a los diuréticos de asa la furosemida, que ayuda a la disminución del daño cerebral. En los casos con compromiso severo visual se usan los corticosteroides (prednisona o metilprednisolona) en ciclos cortos. (4).

La cirugía como la derivación lumboperitoneal o la descompresión del nervio óptico por fenestración, son usados en casos de pacientes crónicos, los cuales tienen compromiso del campo y/o agudeza visual progresiva que no responde a medidas farmacológicas (9).

Resultados:

Se realiza la lectura con análisis crítico de cada una de las publicaciones seleccionadas, según metodología PRISMA se lleva a cabo dos fases; La primera con la reducción de datos usando técnicas de extracción y codificación de las fuentes primarias para simplificar, resumir, enfocar, y organizar los datos en un marco manejable. Posteriormente se comparan las publicaciones en base al objetivo, evidenciando 517 artículos sobre la hipertensión endocraneana idiopática en pediatría.

La segunda fase con la realización de depuración para América latina con solo seis artículos actuales que cumplieron los criterios de elegibilidad, demostrando la escasa literatura y la nula actualización en Colombia, la mayoría de las publicaciones consideran esta patología poco frecuente y de diagnóstico por exclusión con ayuda principalmente de la RMC y la punción lumbar siendo esta de citoquímico normal, teniendo en cuenta

Algoritmo N° 1: Esquema básico de manejo terapéutico en niños "lo que debe hacer el médico"

Fuente: Elaboración propia de los autores para fines académicos de este estudio.

en los niños grandes el papiledema como signo cardinal y el abombamiento de fontanelas en los más pequeños, considerando que el adecuado abordaje inicial podría evitar complicaciones futuras irreversibles.

No se observó grandes diferencias con el abordaje en los pacientes adultos, siendo el fenotipo típico para esta patología el sexo femenino y con factor de riesgo obesidad, por lo anterior se motiva a los profesionales de la salud a continuar en la investigación de esta patología, logrando la mejor atención integral del paciente con diagnóstico de hipertensión endocraneana idiopática en la población pediátrica.

Discusión

Los estudios demuestran que para la población pediátrica existe una gran importancia en el síntoma y signo clave como lo es: la cefalea persistente y el hallazgo de papiledema en el examen físico; hallazgos que no cambian en el adulto, además teniendo en cuenta las características epidemiológicas de mayor prevalencia, se identifica el fenotipo típico para el género femenino, en las edades de 12 a 15 años y la obesidad como principal factor de riesgo; Su manejo inicial farmacológico es la acetazolamida que disminuye el alto riesgo de papiledema y previene el compromiso visual, dentro de los métodos diagnósticos la neuroimagen de más certeza es la resonancia magnética nuclear que ayuda a la exclusión adecuada de otras patologías.

Cabe resaltar que el diagnóstico y tratamiento primordial se realiza con la punción lumbar el cual disminuye las complicaciones irreversibles, sin embargo, es relevante mencionar la utilidad de los criterios Dandy-Smith y los de Friedman que orientan al médico sobre las decisiones terapéuticas de esta patología. Demostrando que este estudio es de suma importancia para investigaciones futuras, aporta a Colombia y Latinoamérica los conocimientos más recientes de una patología con similares características en la población pediátrica y adulta, permitiendo asegurar la identificación oportuna con su adecuado abordaje; además incentivar al desarrollo de nuevas investigaciones sobre el tema.

Conclusiones:

La hipertensión endocraneana idiopática tiene una incidencia de 1 por cada 100 000 habitantes, para la población pediátrica es poco frecuente con una alta morbilidad; con fenotipo típico para el género femenino entre las edades de 12 y 15 años además de asociarse a obesidad; dentro de la presentación clínica la cefalea representa el 90% de los casos, generalmente es progresiva, persistente y con predominio matutino, acompañada de náuseas, vómitos, como hallazgo principal del examen físico presencia de abombamiento de fontanelas en los más pequeños y papiledema

bilateral en los niños más grandes acompañado de parálisis del VI en los adultos, con gran importancia la revisión de los criterios de Dandy- Smith y los de Friedman para conducir al adecuado diagnóstico.

Según la literatura se incluyen estudios de imágenes como la TAC y la RMNC con el propósito de excluir patologías neuronales, aquellas de ocupación de espacio u otras secundarias, considerando la punción lumbar como el estándar de oro en el diagnóstico e inicio de manejo terapéutico, con hallazgos de elevación de la PIC entre los 20 y 25 cmH₂O y de estudio citoquímico normal; Se ha documentado que el fármaco de primera elección son los inhibidores de la anhidrasa carbónica como la acetazolamida que tiene mayor efecto en la disminución de la presión intracraneal, otros como el topiramato ayudan en el control de la cefalea y en la reducción del sobrepeso, para los casos crónicos y con poca adherencia al manejo inicial, el tratamiento es quirúrgico siendo la fenestración del nervio óptico y la derivación lumboperitoneal el procedimiento con mayor éxito para estos casos.

Este estudio sobre la hipertensión endocraneana idiopática; ofrece una revisión de la literatura escasa más actualizada acerca de los factores de riesgo principales, las características clínicas que dan resultado a su fenotipo típico, el mejor abordaje diagnóstico, su tratamiento ideal, así como el registro de su incidencia, generando la necesidad de continuar la actualización y construcción de guías clínicas que impacten en el sistema general de salud para la prevención y disminución de la morbilidad.

Responsabilidades morales, éticas y bioéticas

Protección de personas y animales

Los autores declaramos que, para este estudio, no se realizó experimentación en seres humanos ni en animales. Este trabajo de investigación no implica riesgos ni dilemas éticos, por cuanto su desarrollo se hizo con temporalidad retrospectiva. El proyecto fue revisado y aprobado por el comité de investigación del centro hospitalario. En todo momento se cuidó el anonimato y confidencialidad de los datos, así como la integridad de los pacientes.

Confidencialidad de datos

Los autores declaramos que se han seguido los protocolos de los centros de trabajo en salud, sobre la publicación de los datos presentados de los pacientes.

Derecho a la privacidad y consentimiento informado

Los autores declaramos que en este escrito académico no aparecen datos privados, personales o de juicio de recato propio de los pacientes.

Financiación

No existió financiación para el desarrollo, sustentación académica y difusión pedagógica.

Potencial Conflicto de Interés(es)

Los autores manifiestan que no existe ningún(os) conflicto(s) de interés(es), en lo expuesto en este escrito estrictamente académico.

Bibliografía

1. Aguilera S, Azcona G, Gembero E, Iridoy M, Mosquera A, Yoldi M. Seudotumor cerebri en niños: etiología, características clínicas y evolución. Elsevier. 2016; Volumen 11.003:89-97.
2. Artica M, Barahona M, Carias S, Medina A, Varela D. Hipertensión Intracraneal Idiopática En Pediatría. Rev. Fac. Ciencias. Médicas. 2014; Volumen 11-2: 34-39. (8)
3. Escalona A, Galindo M, García J, López J, Olmo I, Peña J, Pérez R. Hipertensión intracraneal benigna, experiencia en 18 años. Anales de Pediatría. 2009; Vol 71(5):400-406.
4. Álvarez M, Calvo R, Martínez J. Hipertensión intracraneal idiopática: casuística y revisión de la bibliografía. Revista Pediatría Atención Primaria. 2019; Vol 21:15-20.
5. Malem A, Muthusamy B, Sheth T. Paediatric Idiopathic Intracranial Hypertension (IIH). Review life MDPI. 2021; Vol 11, 632: 1-12.
6. Chacón A, Míguez M. Protocolos Diagnósticos Y Terapéuticos En Urgencias De Pediatría. Sociedad Española de Urgencias de Pediatría (SEUP), 3ª Edición. 2019; 1-10.
7. Fuertes C, Fustero D, Galindo L, García J, López J, Martínez R, Pueyo V, Peña J. Hipertensión intracraneal idiopática: experiencia en 25 años y protocolo de actuación. Anales de Pediatría. 2017; Vol 87 no. 2:78-86.
8. Bermúdez S, Novoa V, Perasso M. Seudotumor cerebral. Archivos Argentinos Pediatría. 2014; Vol.112 no.2
9. Hernández L. Hipertensión Intracraneal Idiopática. Revista De Divulgación Científica En Pediatría Y Neonatología Red Latinoamericana. 2019; Vol 87(2) 63-124.
10. Zaldívar G. Pseudotumor Cerebral En Dos Pacientes Pediátricos. Revista Médica Honduras. 2013; Vol. 81, No. 93-97.
11. Gaye A. Pseudotumor Cerebral. Revista Uruguaya de Medicina Interna. 2016; vol.1 no.3.
12. Balbi G, Fraga M, Len C, Matas S, Sousa I, Terreri M. Pseudotumor cerebral na infância e adolescência: dados de um serviço especializado. Article Arq. Neuro-Psiquiatr. 2018; Vol 76(11):751-755.
13. Cvetkovic V, Jensen R, Korsbaek J. Diagnóstico de hipertensión intracraneal idiopática: la importancia de excluir causas secundarias: una revisión sistemática. Revista cephalalgia; 2022. Vol 42: 524-541.
14. Genco N. Criterios diagnósticos revisados para el síndrome deseudotumor cerebral en adultos y niños. Revista sociedad neurológica de argentina Elsevier; 2014. Vol 6 (1): 47-48.
15. Bonfil X, Urrútia G. Declaración PRISMA: una propuesta para mejorar la publicación de revisiones sistemáticas y metaanálisis. Elsevier Doyma. 2010; Vol 135 N 11: 507-511.