

Hallazgos tomográficos de la respuesta inmune trombótica asociada a COVID-19 en población adulta y pediátrica

Carlos Andres Sanchez Escobar¹,  Milton David Daza Arévalo² , Camilo Andrés Ditta Machado³ , Natalia Alvarez Peñaloza⁴ , Angely Rocio Jiménez Insuasti⁵ 

1 Carlos Andres Sanchez Escobar; Universidad Central del Valle; carlossanchez2006@hotmail.com

2 Milton David Daza Arévalo; Universidad Militar Nueva Granada; mdmildaz@gmail.com

3 Camilo Andrés Ditta Machado; Universidad Cooperativa de Colombia; camiditta18@gmail.com

4 Natalia Alvarez Peñaloza; Universidad Militar Nueva Granada; nataliaalvarezp09@gmail.com

5 Angely Rocio Jiménez Insuasti; Universidad de Nariño; angely_rocio_jimenez@hotmail.com

Historia del Artículo:

Recibido el 11 de septiembre de 2020

Aceptado el 29 de noviembre de 2020

On-line el 16 de diciembre de 2020

Palabras Clave:

Síndrome de dificultad respiratoria aguda; covid-19; SARS-CoV-2; tormenta de citoquinas; coagulopatía, hiperinflamación, tomografía axial computarizada.

Keywords:

Acute respiratory distress syndrome; covid-19; SARS-CoV-2; cytokine storm; coagulopathy, hyperinflammation, computed tomography.

Resumen

Los hallazgos tomográficos pulmonares descritos en la infección por SARS-CoV-2 han sido principalmente patrón en vidrio esmerilado y consolidativos, sin embargo, en pacientes quienes presentan mala evolución clínica derivada de un estado proinflamatorio y protrombótico la Tomografía Axial Computarizada (TAC) de tórax ha permitido demostrar fenómenos trombóticos, alteraciones inflamatorias de la vasculatura pulmonar y aumento de hallazgos descritos inicialmente como no clásicos de covid-19.

Abstract

The pulmonary tomographic findings described in the SARS-CoV-2 infection have been mainly ground glass and consolidative patterns, however, in patients who have poor clinical evolution derived from a proinflammatory and prothrombotic state, Chest Computed Axial Tomography (CT) has made it possible to demonstrate thrombotic phenomena, inflammatory alterations of the pulmonary vasculature and an increase in findings initially described as non-classical of covid-19.

* Autor para correspondencia:

Milton David Daza Arévalo- Universidad Militar Nueva Granada, e-mail: mdmildaz@gmail.com

Cómo citar:

Daza Arévalo et al. Hallazgos tomográficos de la respuesta inmune trombótica asociada a COVID-19 en población adulta y pediátrica. S&EMJ. Año 2021; Vol. 1: 43-53.

Objetivo

El propósito de nuestra revisión de la literatura es tipificar los hallazgos tomográficos de la respuesta inmunitaria trombótica asociado a la infección por SARS-CoV-2 (RITAC).

Materiales y Métodos

Se realizó una Búsqueda de la literatura comprendida entre el periodo de Junio del 2019 a Julio del 2020, en PUBMED, LILACS, SCIELO y Google académico, con los términos tanto en inglés como en español de tomografía axial computarizada de tórax, RITAC, hiperinflamación, coagulopatía, MIS-c, síndrome de activación macrofágica, tormenta de citoquinas, Siempre asociados a los términos SARS-CoV-2 y/o covid-19, incluyéndose en la revisión, otras revisiones de la literatura, estudios originales y casos clínicos, incluyendo en esta revisión un total de 38 publicaciones.

Conclusiones

En el estado hiperinflamatorio protrombótico evidenciado en covid-19 identificado bajo los términos RITAC, MIS-C, microclots y novel pulmonar vasculopathy, en el cual diversos mecanismos de lesión conllevan a trombosis y embolismo de la vasculatura pulmonar con una localización preferentemente subsegmentaria periférica.

Así mismo se evidencia una desregulación en la vasculatura pulmonar que es evidenciada como áreas de hipoperfusión, en el caso de trombosis y dilatación vascular anómala secundaria a una respuesta inflamatoria local exagerada, traduciéndose clínicamente en deterioro del paciente con patrones ventilatorios no Típicos de SDRA.

Adicionalmente, es interesante como cierta proporción de pacientes quienes presentan características de respuesta inmune trombótica, presentan mayor frecuencia de hallazgos descritos como no clásicos para covid-19 en TAC de tórax (derrame pleural, adenopatías y patrón empedrado) sin embargo se requieren estudios adicionales de mayor calidad tanto metodológica como de poder estadístico para evaluar si existe una verdadera causalidad con respecto a estos hallazgos descritos como no clásicos.

Tomographic findings of the thrombotic immune response associated with COVID-19 in adults and pediatric population

Objective

The purpose of our review of the literature is to typify the imaging findings reported in the chest CT scan when a hyperinflammatory and prothrombotic state associated with SARS-CoV-2 infection is present.

Materials and methods

A literature search was carried out between the period of June 2019 to July 2020, in PUBMED, LILACS, SCIELO and academic Google, with the terms in both English and Spanish of chest computed tomography, RITAC, hyperinflammation, coagulopathy, MIS-c, macrophage activation syndrome, cytokine storm, Always associated with the terms SARS-CoV-2 and / or covid-19, being included in the review, other reviews of the literature, original studies and clinical cases, including in this review a total of 40 publications.

Conclusions

In the prothrombotic hyperinflammatory state evidenced in covid-19 identified under the terms RITAC, MIS-C, microclots and novel pulmonary vasculopathy, in which various injury mechanisms lead to thrombosis and embolism of the pulmonary vasculature with a preferential peripheral subsegmental location.

Likewise, there is evidence of dysregulation in the pulmonary vasculature that is evidenced as areas of hypoperfusion, in the case of thrombosis and abnormal vascular dilation secondary to an exaggerated local inflammatory response, clinically translating into deterioration of the patient with ventilatory patterns not typical of ARDS.

Additionally, it is interesting how a certain proportion of patients who present characteristics of a thrombotic immune response, present a higher frequency of findings described as non-classical for covid-19 in chest CT (pleural effusion, adenopathies and cobblestone pattern), however additional studies of higher methodological and statistical power quality to assess whether there is true causality with respect to these findings described as non-classical.

Historia

En diciembre del 2019 en la ciudad de Wuhan, provincia de Hubei, se documentaron casos de una neumonía grave que arrojaba resultados negativos ante pruebas dirigidas a identificar patógenos previamente conocidos, que requirió de estudios de secuenciación, cultivo celular y microscopia electrónica donde se demostró un agente viral nuevo perteneciente a la familia Coronaviridae el cual se le denominó virus del síndrome respiratorio agudo severo tipo-2 (SARS-CoV-2), causante de la enfermedad denominada covid-19 (1).

Una vez identificado como una nueva entidad infecciosa, la Organización Mundial de la Salud (OMS), Sobre la base de la experiencia del SARS y el MERS y las vías de transmisión conocidas de los virus respiratorios, publicaron guías de prevención y control de infecciones, sin embargo, por la alta tasa de contagios el 11 marzo 2020 se declara situación de pandemia (2).

Tomografía Axial Computarizada (TAC) de tórax en COVID-19

El coronavirus tipo 2 del síndrome respiratorio agudo grave (SARS-CoV-2), causa en individuos sintomáticos fiebre, disnea, tos, fatiga, así como en algunos individuos síntomas extra pulmonares y en casos avanzados falla respiratoria que puede conllevar a la muerte. Dentro de los múltiples métodos diagnósticos usados para diagnóstico de covid-19, inicialmente se plantea radiografía de tórax en individuos sintomáticos con enfermedad leve que presenten factores de riesgo para progresión de la enfermedad tales como personas mayores de 60 años, antecedente de tabaquismo, enfermedades cardiovasculares, diabetes, enfermedad respiratoria crónica y cáncer (3), así como presentaciones moderadas (hipoxemia, dificultad respiratoria) y severas (hipoxemia, insuficiencia orgánica, shock), adicionalmente puede variar la indicación y seguimiento imagenológico a realizar según la disponibilidad de recursos y el riesgo de exposición comunitaria(4).

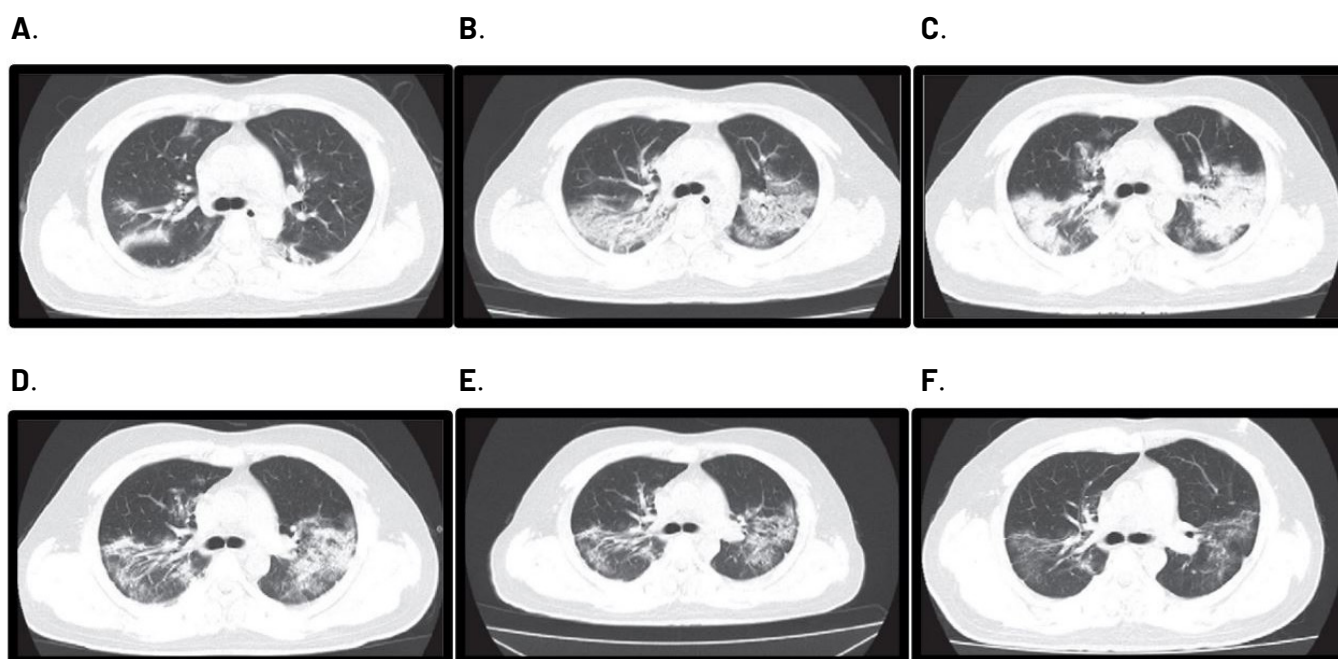
En el caso de la TAC de tórax demostró gran sensibilidad (5), sin embargo, su baja especificidad para el diagnóstico de infección por SARS-CoV-2, costos, disponibilidad y exposición a radiación no permiten que sea un método para realización de tamizaje o diagnóstico único (6), a pesar de esto cobra gran importancia en el seguimiento y evaluación de complicaciones (7,8) y/o evaluación de diagnósticos diferenciales.

Existen diversos estudios y consensos donde se establecen como hallazgos tomográficos típicos tales como áreas de mayor atenuación del parénquima pulmonar con marcas bronquiales y vasculares preservadas (vidrio esmerilado) distribuidos de forma bilateral con compromiso predominantemente periférico y predilección por los lóbulos pulmonares inferiores posteriores, posteriormente evolucionan a un patrón donde se hacen indistinguibles las marcas vasculares dentro de la opacidad (consolidación) lo cual ocurre hacia la segunda semana de evolución, para posteriormente comenzar a absorberse generando opacidades lineales con escaso vidrio esmerilado (9, 10).

Adicionalmente en Covid-19 además de manifestaciones predominantemente pulmonares, se ha evidenciado manifestaciones en sistema nervioso, cardiovascular, tegumentario, gastrointestinal, renal y hematológico (11) identificándose en algunos pacientes un estado hiperinmune procoagulante que algunos autores han denominado RITAC (12), otros proponen el término *microclots* (13), *novel pulmonary vasculopathy* (14) y así mismo se ha relacionado con el MIS-C (Síndrome Inflamatorio Multisistémico en niños) en la población pediátrica en el cual subyace mecanismos de vasculitis.

La identificación de hiperinflamación y fenómenos trombóticos junto con hallazgos clínicos de mala evolución con parámetros ventilatorios no típicos de SDRA abrieron la puerta para realización de estudios imagenológicos en la vasculatura pulmonar con múltiples técnicas diagnósticas

Imagen 1. Evolución y hallazgos tomográficos clásicos en covid-19. Imágenes de tomografía computarizada de tórax sin contraste de corte transversal de un hombre de 30 años con enfermedad grave por coronavirus (COVID-19) en diferentes estadios. (A - C) En la etapa inicial, opacidades en vidrio esmerilado y consolidaciones bilaterales, periféricas (A) vidrio esmerilado más denso (B) y consolidación predominante con broncograma aéreo, (C) se produjo dentro de las 2 semanas posteriores al inicio de la enfermedad. (D y E) Las lesiones fueron absorbidas gradualmente más tarde desde el día 19 (D) hasta el día 25 (E). (F) Las opacidades lineales todavía permanecían dentro de vidrio esmerilado que anteriormente manifestado como consolidación al final de la observación.



Fuente: Tomado y modificado con fines académicos de Feng 2020.

entre ellos angiotomografía pulmonar y la TAC de energía dual, la cual mediante la adquisición simultánea de imágenes con diferentes kilovoltajes permite una mejor diferenciación de materiales haciendo posible cuantificar la cantidad de yodo por voxel y crear un mapa de color que representa el flujo sanguíneo pulmonar.

Cuadro 1. Criterios diagnósticos RITAC.

Paciente con infección confirmada de Covid-19 con síntomas respiratorios que presente uno o más de los siguientes criterios:
1. Dímero D: > 1.000 ng/mL
2. Ferritina > 500 ng/mL
3. Disnea de rápida progresión
4. Hipoxemia refractaria
5. Fenómenos trombóticos
6. Shock

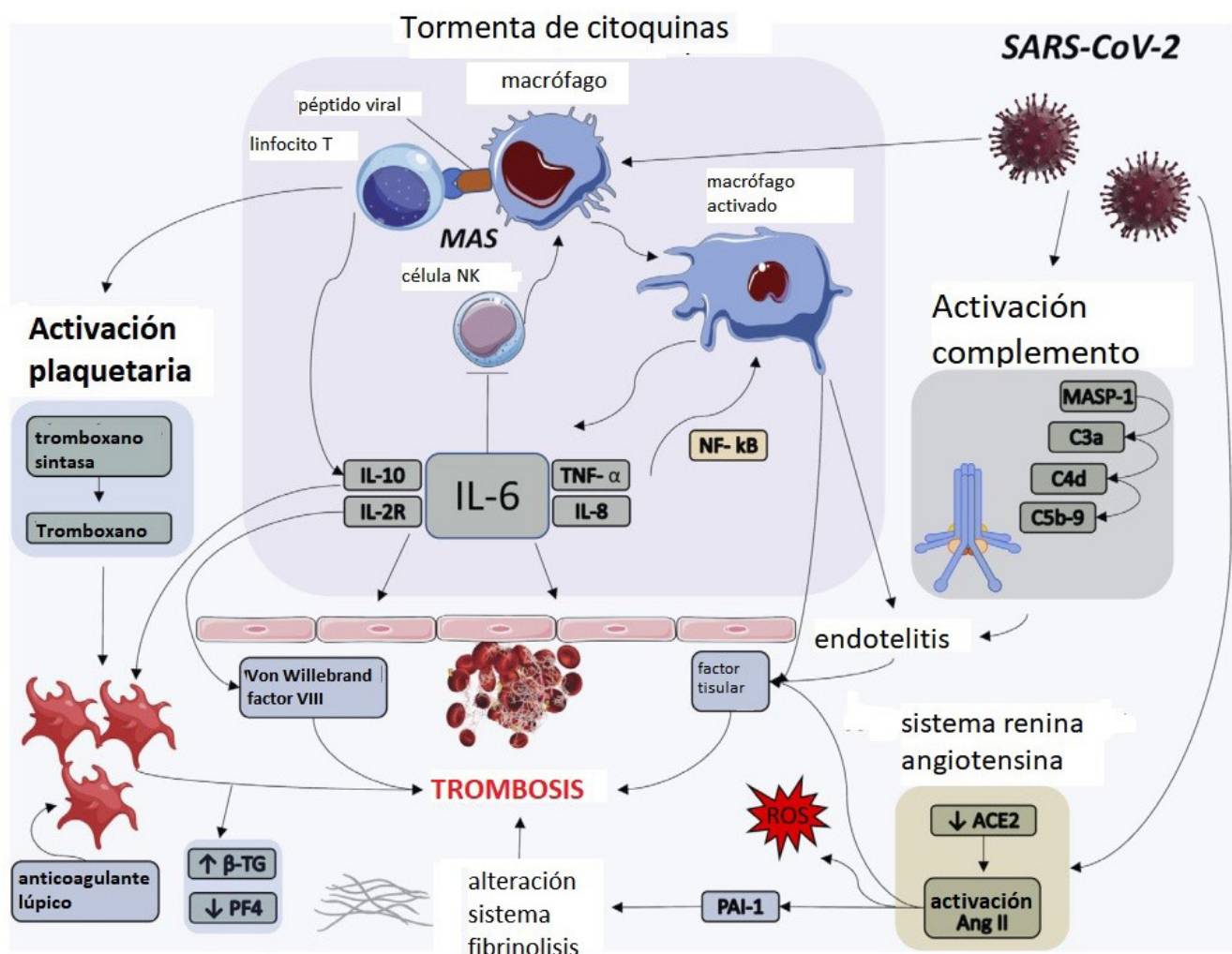
Fuente: Tomado y modificado con fines académicos de Gauna, 2020.

Respuesta Inmune Trombótica Asociada a COVID-19 (RITAC)

En la infección por SARS-CoV-2 algunos autores plantean una respuesta y sintomatología inicial caracterizada por carga viral circulante alta que posteriormente evoluciona con disminución de la carga viral y predominio de una respuesta inflamatoria exagerada que se ha asociado a deterioro clínico y fenotipos severos de la enfermedad como el SDRA, siendo el actor principal una respuesta inflamatoria exagerada (15).

Lo anterior relacionado con la liberación de citoquinas y quimioquinas pro inflamatorias (tormenta de citoquinas) (16), donde hallazgos de hiperferritinemia, fiebre y citopenias sugieren la existencia de un fenómeno similar a la linfocitosis hemofagocítica secundaria (sHLH) también conocida como síndrome de activación macrófaga (SAM) (12,13) que se encuentra en pacientes infectados por SARS-Cov-2 que cursan con rápido deterioro (12).

Imagen 2. Fisiopatología respuesta inmune trombótica. ACE2, enzima convertidora de angiotensina 2; Ang II, angiotensina II, β -TG, beta tromboglobulina; IL, interleucina; MAS, síndrome de activación macrófaga; MASP-1, serina asociada a lectina de unión a mano-sa proteasa; Célula NK, célula asesina natural; NF- κ B, factor nuclear kappa B; PAI-1, inhibidor 1 del activador del plasminógeno; PF4, factor plaquetario 4; ROS, especies reactivas de oxígeno; SARS-CoV-2, síndrome respiratorio agudo severo coronavirus 2; TNF- α , factor de necrosis tumoral alfa.



Fuente: Tomado y modificado con fines académicos de Hanff, 2020.

El SAM/*sHLH* se observa en diferentes patologías y se nombra según el perfil inmunológico de la enfermedad siendo reumáticas (SAM), infecciosas (*sHLH*) y neoplásicas (*sHLH*), donde hay fallo en la función citolítica que conlleva a persistencia del antígeno que causa una estimulación inmunológica inapropiada y un estado hiperinflamatorio que se perpetúa a sí mismo, conocida como la tormenta de citocinas. (17) es de anotar que en el covid-19 estos estados inflamatorios a diferencia de su presentación clásica debutan con menores niveles de ferritina, ausencia de hepatoesplenomegalia y sin alteración del conteo plaquetario (14,16).

Secundario a este estado proinflamatorio se presentan fenómenos de activación de la coagulación mediante aumento de la producción de factor tisular e inhibidor de la activación del plasminógeno (18), aumento del fibrinógeno (19), fenómenos locales de daño e inflamación del endotelio vascular pulmonar (microangiopatía trombótica) generando trombosis y embolismos, (13) sin evidenciar diátesis hemorrágica ni trombocitopenia características de una coagulopatía de consumo (20).

TAC de tórax en fenómenos trombóticos en COVID-19

En algunos pacientes con covid-19 que presentan mala evolución clínica junto con elevación de marcadores diagnósticos de RITAC (principalmente ferritina y/o dímero D), se ha evidenciado características diferenciales con respecto al SDRA de otras causas, tales como mayor *compliance* pulmonar (21) y un aumento del espacio muerto pulmonar, los cuales pueden sugerir un mecanismo de desregulación vascular y fenómenos trombóticos subyacentes (22), identificándose en estudios imagenológicos tromboembolismo pulmonar hasta en un

30% de los pacientes con diferencias significativas a la incidencia de TEP en otras patologías (23) incluso siendo 9 veces mayor que en la neumonía por influenza (20).

Por lo anterior algunos pacientes con mala evolución clínica o presentación severa han sido estudiados mediante angiotomografía pulmonar donde se evidencian fenómenos trombóticos de distribución subsegmentaria periférica (20,21) especialmente dentro de las áreas consolidativas y así mismo con estudios de TAC de energía dual, en áreas pulmonares aparentemente normales, se han evidenciado defectos de la perfusión pulmonar, en los cuales se teoriza pueden indicar micro trombosis in situ más que fenómenos embólicos explicados por un mecanismo de microangiopatía trombótica (22,23,24).

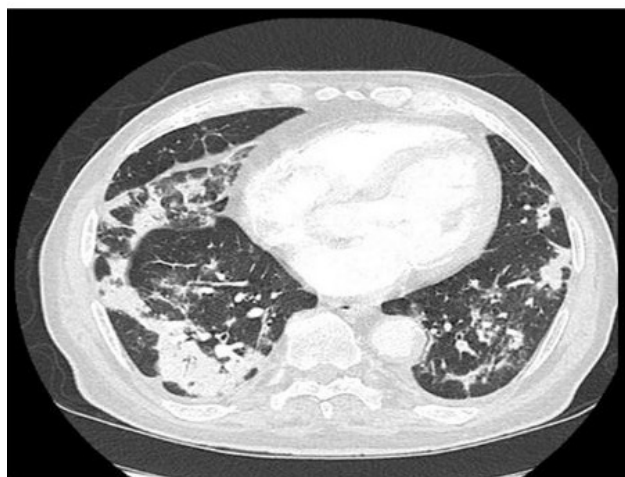
Aunque existen menor cantidad de reportes con respecto al tema, en la TAC de tórax adicional a los hallazgos característicos por neumonía por SARS-CoV-2 pueden evidenciarse opacidades de ubicación atípica relacionadas con trombosis vascular en esta enfermedad (25).

Otro de los frentes de investigación con respecto a la imagenología ha sido intentar establecer mediante estudios serológicos puntos de corte para decidir llevar a un paciente a estudios imagenológicos como TAC contrastado para confirmar o descartar trombosis asociada a covid-19, esto debido a que generalmente son procedimientos que adicional a exponer a radiaciones ionizantes, se expone a un paciente generalmente críticamente enfermo a medios de contraste que puede contribuir al deterioro de la función renal, sin mencionar los costes agregados a la atención médica derivados de estos procedimientos.

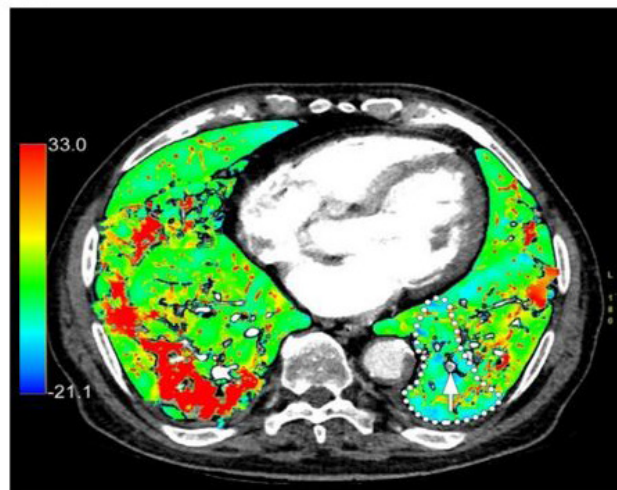
Si bien, estudios han arrojado resultados positivos entre correlación de deterioro clínico y aumento de dímero D (21,26) y así mismo de dímero D y hallazgos de trombosis

Imagen 3. Trombosis en covid-19. Imágenes de tomografía pulmonar de energía dual (*DECT*) en paciente de 84 años realizada 14 días después del inicio de los síntomas del covid-19 debido a empeoramiento del estado clínico que requiere traslado a la unidad de cuidados intensivos. Imagen de TC monoenergética axial (A) patrón que asocia opacidades centrales de vidrio esmerilado y áreas de consolidación periféricas en declive. (B) Superposición de color de yodo en la imagen axial, mapa de heterogeneidad de yodo con concentraciones elevadas de yodo en las consolidaciones y segmento medio basal izquierdo, hipoperfusión (línea de puntos), secundaria a la trombosis de la arteria pulmonar segmentaria correspondiente (flecha blanca).

A.



B.



Fuente: Tomado y modificado con fines académicos de Grillet, 2020.

pulmonar (22), ha sido difícil establecer un punto de corte debido a que en la literatura se reportan resultados además de heterogéneos con múltiples unidades de medición de dímero D, varios autores no especifican características técnicas de la medición que realizan, errores de reporte en la propia publicación, entre otros inconvenientes, hasta proponiendo en un estudio niveles mayores de 5000 $\mu\text{g/dl}$ como punto de corte para sospechar TEP (10).

TAC de tórax en fenómenos vasculares pulmonares en covid-19

Adicional a fenómenos de tromboembolismo algunos autores proponen pueden existir cambios en la regulación de la vasculatura pulmonar secundarios a fenómenos de hiperinflamación, esto sustentado en estudios de TAC de tórax de doble energía donde evidencian dilatación de la vasculatura pulmonar hacia áreas consolidativas y vasos subsegmentarios distales subpleurales, el cual, es un hallazgo contrario a la respuesta de vasoconstricción en áreas de hipoxia o enfermedad parenquimatosa pulmonar, sin que esta dilatación vascular este estrictamente asociada a fenómenos trombóticos (28) y más aun sin alteración de la arquitectura vascular como se evidencia en otras lesiones crónicas e infiltrativas como invasiones tumorales (29).

Así mismo en un estudio usando angiografía pulmonar y comparando con respecto a parámetros ventilatorios, se sugiere, un mecanismo de desregulación del control vascular y generación de shunt, que ayuda a explicar la

presencia de hipoxia a pesar de adecuada compliance pulmonar (25,30).

Más allá de fenómenos trombóticos y vasculares

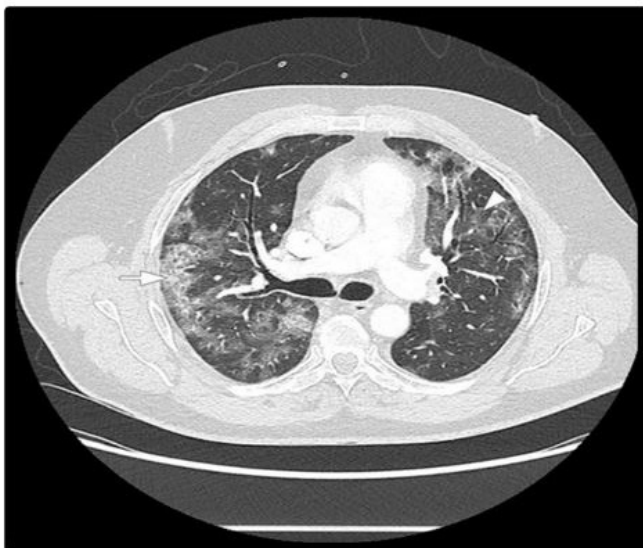Si bien la RITAC tiene un componente de diagnóstico basado en la existencia de coagulopatía trombótica, es de anotar que la existencia de fenómenos inflamatorios y mala evolución clínica hacen parte de sus criterios diagnósticos siendo complementarios, suficientes y no exclusivos entre sí (cuadro 1), por tanto, los cambios imagenológicos en fenotipos severos de la enfermedad podrían estar ligados a esta respuesta inmune exagerada no necesariamente ligada a fenómenos trombóticos.

Por otra parte, estudios realizados en pacientes con presentación severa de la enfermedad, además de confirmar los hallazgos descritos como típicos, en estos pacientes se ha evidenciado mayor número de áreas pulmonares comprometidas (no solo periféricas si no también centrales) con mayor presencia de consolidaciones, engrosamiento de las paredes bronquiales, aumento de tamaño de nódulos linfáticos, efusión pleural (24) que incluso proponen puedan servir como marcadores pronósticos imagenológicos (31).

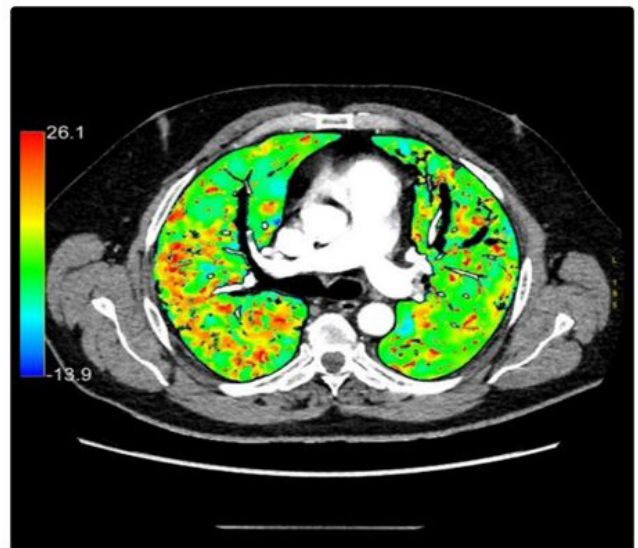
En contraste, un estudio donde no se evidencio una marcada respuesta inflamatoria ni de coagulopatía los hallazgos tomográficos fueron los típicamente descritos en covid-19 resaltando por los propios autores la ausencia de efusiones pleurales y linfadenopatía (32), por lo cual

Imagen 4. Alteraciones vasculares pulmonares. Angiografía pulmonar DECT de un paciente de 55 diagnosticado con Covid-19 y deterioro clínico, hipoxémico con una relación $\text{PaO}_2 / \text{FiO}_2$ de 278. **(A)** patrón de TAC de covid-19 con opacidades periféricas en vidrio esmerilado (punta de flecha) asociadas con áreas de consolidación (flecha) en áreas pulmonares en declive. Su extensión es leve (45% del volumen pulmonar total). **(B)** Superposición de color de yodo en la imagen de TC axial el mapa de yodo muestra consolidaciones relativamente hiperperfundidas y opacidades en vidrio deslustrado, especialmente en el lóbulo inferior derecho. El mapa de yodo es heterogéneo incluso en ausencia de hipoperfusión segmentaria (isquemia).

A.



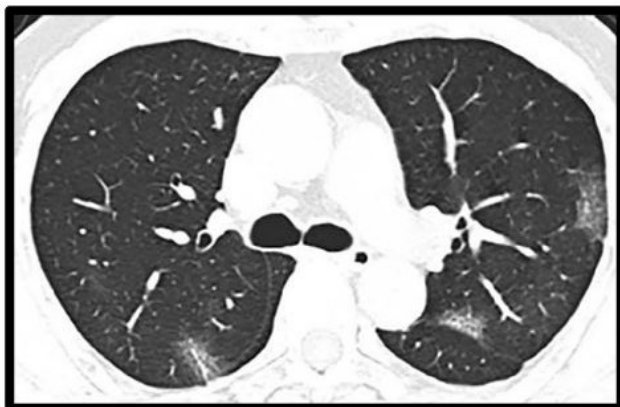B.



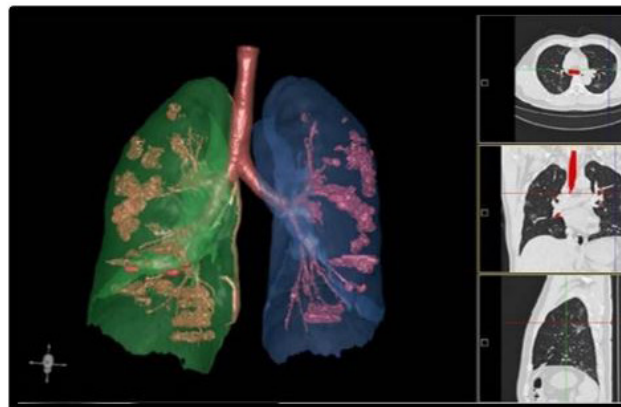
Fuente: Tomado y modificado con fines académicos de Grillet, 2020.

Imagen 5. Hallazgos atípicos covid-19. Hallazgos de TAC de tórax de neumonía Covid-19 grave, un hombre de 60 años con disnea y derrame pleural. **(A)** una imagen de TAC axial mostró grandes regiones difusas de patrón de patrón en empedrado con consolidación parcial y engrosamiento de la pared bronquial. **(B)** visualización 3D de CT-VRT mostró la extensión difusa de vidrio esmerilado y consolidación.

A.



B.



Fuente: Tomado y modificado con fines académicos de Kunhua, 2020.

podría pensarse en una relación entre los hallazgos descritos previamente y la respuesta inflamatoria desregulada asociada a covid-19.

Sin embargo, la existencia de los hallazgos previamente descritos en pacientes con evolución y/o características clínicas críticas o severas de la enfermedad no es estrictamente necesario que sean secundarias a la misma, debido a que factores otros factores pueden ser influyentes o hasta causantes de dichos hallazgos, por ejemplo, un estudio que identifica positivamente la presencia de efusión pleural en pacientes con covid-19 severo también identifica mayor presencia de coinfección bacteriana en estos mismos pacientes resultando en un factor de confusión a tener en cuenta (33), también, fenómenos de miocardiopatía podrían influir en la aparición de derrame pleural, adicionalmente la mayoría de estudios tienen un carácter retrospectivo con tamaños poblacionales relativamente pequeños, por lo que consideramos se requiere la realización de estudios que proporcionen mejor evidencia científica encaminados a establecer la relación entre estos hallazgos no típicos y el covid-19 severo.

Adicionalmente, aunque es cierto que no es posible en el momento afirmar la existencia de relación entre hallazgos atípicos y evolución severa de la enfermedad, es importante destacar hallazgos que no fueron observados en este subtipo de pacientes con evolución severa o que al menos requirieron ingreso hospitalario tales como cavitación y nódulos en árbol de gemación (27,28) ya que la presencia de ellos nos podría hacer plantear otros procesos diferentes o concomitantes con covid-19.

Respuesta inmune trombótica en población pediátrica

En los pacientes pediátricos, las manifestaciones clínicas del covid-19 en una gran mayoría de los pacientes

son leves a moderadas caracterizándose por fiebre y tos encontrándose estos síntomas en aproximadamente la mitad de los pacientes infectados (40-60%), en contraste, en la población adulta alcanzan frecuencias de hasta 60-100% de pacientes sintomáticos, por tanto, el paciente pediátrico se caracteriza por una menor severidad reportada de la enfermedad con mayor proporción de individuos asintomáticos siendo identificados por nexo epidemiológico (31,32) a los cuales se les realizó PCR o búsqueda de anticuerpos; Esto recordando que más de la mitad de individuos asintomáticos pueden tener anomalías en la TAC de tórax sugestivas de infección (principalmente patrón de vidrio esmerilado), siendo potencialmente transmisores de la enfermedad (34).

En ese mismo contexto existe un subgrupo de pacientes pediátricos en los cuales se genera una respuesta inflamatoria multisistémica (MIS-C), siendo los reportes iniciales en Italia, reino unido y New York; esta respuesta multisistémica comparte características con otras enfermedades tales como la enfermedad de kawasaki, síndrome de shock tóxico y SHLH/MAS, teniendo como característica llamativa que su patogénesis parece estar relacionada con una desregulación inmune postinfecciosa (35) y elevación de marcadores inflamatorios y trombóticos similar a lo ocurrido con el RITAC (36,37), sin embargo con diferentes criterios diagnósticos propuestos por el *Centers of Disease Control (CDC)*.

Dentro de los hallazgos imagenológicos principales en el MIS-C encontramos hallazgos consistentes con falla cardíaca (cardiomegalia, efusión pleural y edema pulmonar) así como derrame pericárdico, imágenes de vidrio esmerilado y consolidaciones con clínica de distrés respiratorio agudo y embolismos pulmonares subsegmentarios (37).

Al igual que en el paciente adulto los niños que se presentan con MIS-C pueden tener hallazgos tomográficos descritos como atípicos como en un estudio de 24

pacientes pediátricos donde 2 presentaron MIS-C, en uno de ellos los hallazgos tomográficos evidenciaron un patrón de vidrio esmerilado de distribución preferentemente central con engrosamiento peribrocovascular y efusión pleural bilateral aunque de mayor cuantía en hemitórax derecho, sin embargo al igual que en el adulto se requieren estudios adicionales (38).

La descripción de este síndrome asociado a SARS-CoV-2 es reciente, por lo que no hay datos completamente certeros, sin embargo, algunas series han logrado establecer hallazgos imagenológicos tomográficos a tener en cuenta y más aún se han observado diferencias con respecto al cuadro de neumonía generado por la infección por SARS-CoV-2 (37).

Protección de personas y animales:

Los autores declaramos que, para este estudio, no se realizó experimentación en seres humanos ni en animales. Este trabajo de investigación no implica riesgos ni dilemas éticos, por cuanto su desarrollo se hizo con temporalidad retrospectiva. El proyecto fue revisado y aprobado por el comité de investigación del centro hospitalario. En todo momento se cuidó el anonimato y confidencialidad de los datos, así como la integridad de los pacientes.

Confidencialidad de datos:

Los autores declaramos que se han seguido los protocolos de los centros de trabajo en salud, sobre la publicación de los datos presentados de los pacientes.

Derecho a la privacidad y consentimiento informado:

Los autores declaramos que en este escrito académico no aparecen datos privados, personales o de juicio de recato propio de los pacientes.

Financiación:

No existió financiación para el desarrollo, sustentación académica y difusión pedagógica.

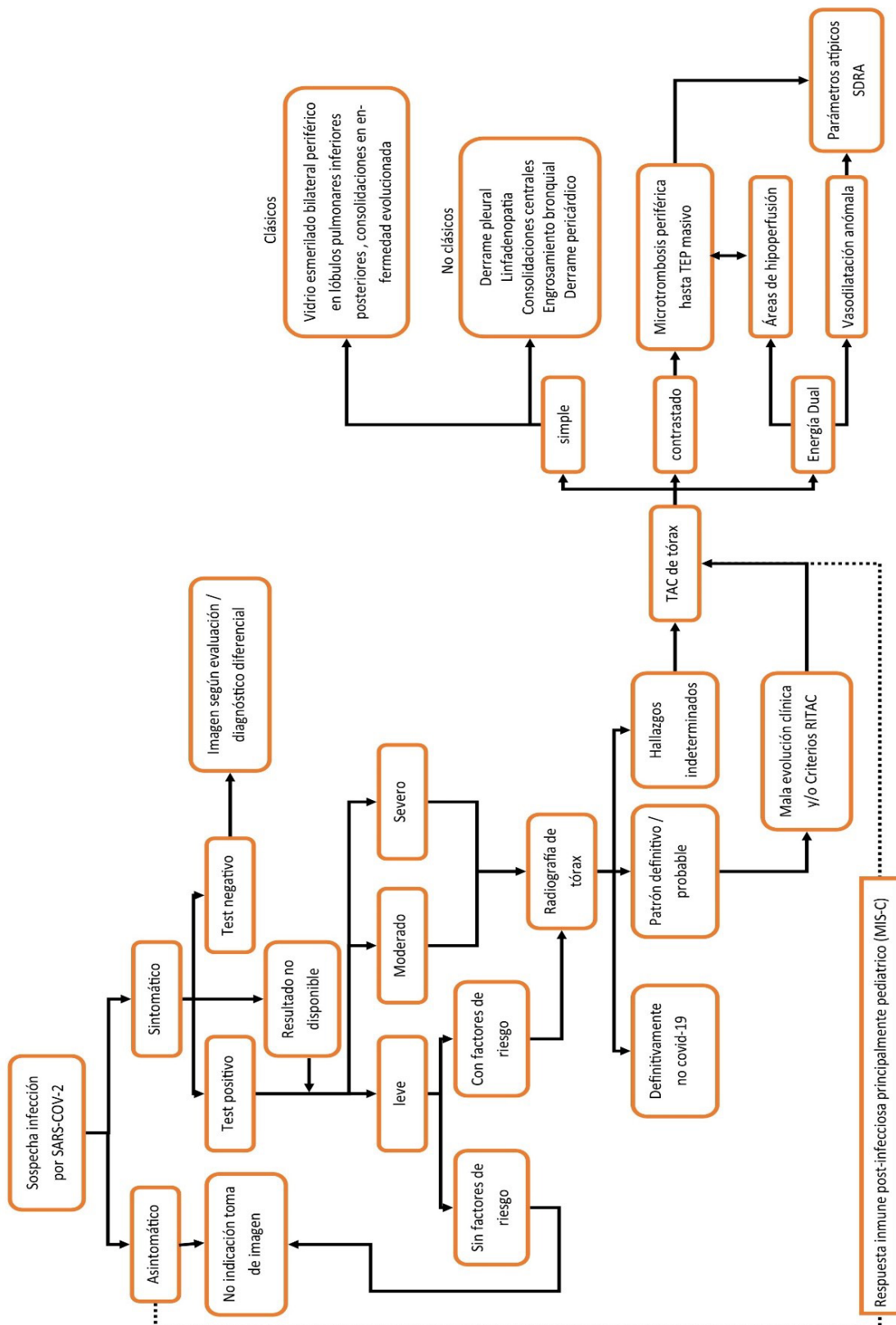
Potencial Conflicto de Interés(es):

Los autores manifiestan que no existe ningún(os) conflicto(s) de interés(es), en lo expuesto en este escrito estrictamente académico.

Tabla 1. Diferencias entre hallazgos imagenológicos entre MIS-C y hallazgos típicos de neumonía por SARS-CoV-2 en niños.

	MIS-C asociado con covid-19	Hallazgos típicos de covid-19
Pulmonares	Edema pulmonar SDRA, posiblemente asimétrico	Patrón de vidrio esmerilado bilateral de predominio periférico / subpleural y/o consolidaciones Signo del halo (fase temprana)
Pleurales	Derrame pleural	Ninguno al momento de la publicación
Cardiovasculares	Disfunción ventricular izquierda Derrame pericárdico Embolismo pulmonar Dilatación arterias coronarias	Ninguno al momento de la publicación
Extratorácicos	Linfadenopatía mesentérica Hepatomegalia Engrosamiento pared vesícula biliar Parénquima renal ecogénico Ascitis	Ninguno al momento de la publicación

Fuente: Tomado y modificado con fines académicos de Abbey, 2020.

Esquema 1. Diagrama respuesta inmune trombótica y tomografía.

Fuente: Elaboración propia Responsabilidades morales, éticas y bioéticas.

Bibliografía

- Díaz F, Toro A. SARS-CoV-2/COVID-19: el virus, la enfermedad y la pandemia. *Med y Lab* [Internet]. 2020 [citado el 13 de septiembre de 2020];24(3):183-205. Disponible en: <https://medicinaylaboratorio.com/index.php/myl/article/view/268>
- Organización Panamericana de la Salud. COVID-19: cronología de la actuación de la OMS [Internet]. Organización Mundial de la Salud. 2020 [citado el 13 de septiembre de 2020]. Disponible en: <https://www.who.int/es/news-room/detail/27-04-2020-who-timeline---covid-19>
- Saavedra Trujillo CH. Consenso colombiano de atención, diagnóstico y manejo de la infección por SARS-COV-2/ COVID 19 en establecimientos de atención de la salud. Recomendaciones basadas en consenso de expertos e informadas en la evidencia. *Infectio* [Internet]. el 26 de marzo de 2020 [citado el 13 de noviembre de 2020];24(3):1. Disponible en: <http://dx.doi.org/10.22354/in.v24i3.851>
- Rubin GD, Ryerson CJ, Haramati LB, Sverzellati N, Kanne JP, Raoof S, et al. The role of chest imaging in patient management during the covid-19 pandemic: A multinational consensus statement from the fleischner society. *Radiology* [Internet]. el 1 de julio de 2020 [citado el 13 de noviembre de 2020];296(1):172-80. Disponible en: <https://doi.org/10.1148/radiol.2020201365>
- Guillo E, Bedmar Gomez I, Dangeard S, Bennani S, Saab I, Tordjman M, et al. COVID-19 pneumonia: Diagnostic and prognostic role of CT based on a retrospective analysis of 214 consecutive patients from Paris, France. *Eur J Radiol* [Internet]. 2020 [citado el 31 de octubre de 2020];131:109209. Disponible en: <https://doi.org/10.1016/j.ejrad.2020.109209>
- Xu B, Xing Y, Peng J, Zheng Z, Tang W, Sun Y, et al. Chest CT for detecting COVID-19: a systematic review and meta-analysis of diagnostic accuracy. *Eur Radiol* [Internet]. el 1 de octubre de 2020 [citado el 1 de noviembre de 2020];30(10):5720-7. Disponible en: [/pmc/articles/PMC7227176/?report=abstract](https://pubmed.ncbi.nlm.nih.gov/pmc/articles/PMC7227176/?report=abstract)
- Rotzinger DC, Beigelman C, Von C, Qanadli SD. Pulmonary embolism in patients with COVID-19: Time to change the paradigm of computed tomography. *Thromb Res* [Internet]. el 1 de junio de 2020 [citado el 24 de septiembre de 2020];190:58-9. Disponible en: <https://www.ncbi.nlm.nih.gov/pmc/articles/PMC7151364/>
- Ghosh S, Deshwal H, Saeedan M Bin, Khanna VK, Raoof S, Mehta AC. Imaging algorithm for COVID-19: a practical approach. *Clin Imaging* [Internet]. el 10 de noviembre de 2020 [citado el 13 de noviembre de 2020];1-41. Disponible en: <https://doi.org/10.1016/j.clinimag.2020.11.022>
- Favaloro EJ, Thachil J. Reporting of D-dimer data in COVID-19: Some confusion and potential for misinformation. *Clin Chem Lab Med* [Internet]. el 1 de agosto de 2020 [citado el 4 de octubre de 2020];58(8):1191-9. Disponible en: <https://doi.org/10.1515/cclm-2020-0573>
- Mestre B, Lorente RM, Rogado J, Franco A, Obispo B, Salazar D, et al. Incidence of pulmonary embolism in non-critically ill COVID-19 patients. Predicting factors for a challenging diagnosis. *J Thromb Thrombolysis* [Internet]. 2020 [citado el 25 de septiembre de 2020];1-7. Disponible en: <https://www.ncbi.nlm.nih.gov/pmc/articles/PMC7327193/>
- Fajardo AR, Aguirre VH, Echeverri MG. Características clínicas de las manifestaciones extrapulmonares de la infección COVID-19. *Salut Sci Spiritus* [Internet]. 2020 [citado el 13 de septiembre de 2020];6(1):116-23. Disponible en: <https://revistas.javerianacali.edu.co/index.php/salutemscientiaspiritus/article/view/2323/2888>
- Gauna ME, Bernava JL. Recomendaciones diagnósticas y terapéuticas ante la Respuesta Inmune Trombótica Asociada a COVID-19 (RITAC). *CorSalud* [Internet]. 2020 [citado el 13 de septiembre de 2020];12(1):60-3. Disponible en: <http://www.revcorsalud.sld.cu/index.php/cors/article/view/615/1096>
- Ciceri F, Beretta L, Scandroglio AM, Colombo S, Landoni G, Ruggeri A, et al. Microvascular COVID-19 lung vessels obstructive thromboinflammatory syndrome (MicroCLOTS): an atypical acute respiratory distress syndrome working hypothesis. *Crit Care Resusc* [Internet]. 2020;22(2):95-97. Disponible en: <http://europepmc.org/abstract/MED/32294809>
- Grillet F, Busse A, Calame P, Behr J, Delabrousse E, Aubry S. COVID-19 pneumonia: Microvascular disease revealed on pulmonary dual-energy computed tomography angiography. *Quant Imaging Med Surg* [Internet]. septiembre de 2020 [citado el 23 de septiembre de 2020];10(9):1852-62. Disponible en: <https://www.ncbi.nlm.nih.gov/pmc/articles/PMC7417764/>
- Siddiqi HK, Mehra MR. COVID-19 illness in native and immunosuppressed states: A clinical-therapeutic staging proposal. *J Hear Lung Transplant* [Internet]. el 1 de mayo de 2020 [citado el 7 de octubre de 2020];39(5):405-7. Disponible en: <https://www.ncbi.nlm.nih.gov/pmc/articles/PMC7118652/>
- Parra V, Flórez C, Romero C. Induction of "cytokine storm" in patients infected with sars-cov-2 and development of COVID-19. Does the gastrointestinal tract any relation in severity? *Rev Colomb Gastroenterol* [Internet]. el 1 de diciembre de 2020 [citado el 16 de septiembre de 2020];35:21-9. Disponible en: <https://doi.org/10.22516/25007440.539>
- Carter SJ, Tattersall RS, Ramanan AV. Macrophage activation syndrome in adults: Recent advances in pathophysiology, diagnosis and treatment. *Rheumatology* [Internet]. el 1 de enero de 2019 [citado el 16 de septiembre de 2020];58(1):5-17. Disponible en: <https://academic.oup.com/rheumatology>
- Otsuka R, Seino KI. Macrophage activation syndrome and COVID-19. *Inflamm Regen* [Internet]. el 6 de diciembre de 2020 [citado el 16 de septiembre de 2020];40(1):19. Disponible en: <https://inflammregen.biomedcentral.com/articles/10.1186/s41232-020-00131-w>
- Iba T, Levy JH, Levi M, Connors JM, Thachil J. Coagulopathy of Coronavirus Disease 2019. *Crit Care Med* [Internet]. 2020 [citado el 23 de septiembre de 2020];1358-64. Disponible en: <https://www.ncbi.nlm.nih.gov/pmc/articles/PMC7255402/>
- Hanff TC, Mohareb AM, Giri J, Cohen JB, Chirinos JA. Thrombosis in COVID-19. *Am J Hematol* [Internet]. el 16 de septiembre de 2020 [citado el 23 de septiembre de 2020];1-12. Disponible en: <http://www.ncbi.nlm.nih.gov/pubmed/32857878>
- Vélez J, Saltos L, Vinicio H, Soledad V, Chuquilla M, López E. Fibrinólisis en tromboembolia pulmonar en paciente con COVID-19. *Rev científica INSPILIP* [Internet]. el 24 de mayo de 2020 [citado el 23 de septiembre de 2020];4(3):1-15. Disponible en: <http://www.inspilip.gob.ec/>
- Grasselli G, Tonetti T, Protti A, Langer T, Girardis M, Bellani G, et al. Pathophysiology of COVID-19-associated acute respiratory distress syndrome: a multicentre prospective observational study. *Lancet Respir Med* [Internet]. 2020 [citado el 24 de septiembre de 2020];19(20):1-8. Disponible en: <https://linkinghub.elsevier.com/retrieve/pii/S2213260020303702>
- Léonard I, Delabranche X, Séverac F, Helms J, Pauzet C, Collange O, et al. Acute pulmonary embolism in patients with COVID-19 at CT angiography and relationship to d-dimer levels. *Radiology* [Internet]. el 1 de septiembre de 2020 [citado el 24 de septiembre de 2020];296(3):E189-91. Disponible en: <https://doi.org/10.1148/radiol.2020201561>
- Li K, Wu J, Wu F, Guo D, Chen L, Fang Z, et al. The Clinical and Chest CT Features Associated With Severe and Critical COVID-19 Pneumonia. *Invest Radiol* [Internet]. el 1 de junio

- de 2020 [citado el 8 de octubre de 2020];55(6):327-31. Disponible en: <https://www.ncbi.nlm.nih.gov/pmc/articles/PMC7147273/>
25. Mariano RZ, Ramos M de C, Reis F. COVID-19 and pulmonary embolism: Do not forget the association! *Rev Soc Bras Med Trop* [Internet]. 2020 [citado el 23 de septiembre de 2020];53:1-2. Disponible en: www.scielo.br/rsbmt
 26. Xie Y, Wang X, Yang P, Zhang S. COVID-19 Complicated by Acute Pulmonary Embolism. *Radiol Cardiothorac Imaging* [Internet]. el 1 de abril de 2020 [citado el 24 de septiembre de 2020];2(2):e200067. Disponible en: <http://pubs.rsna.org/doi/10.1148/ryct.2020200067>
 27. Yu HH, Qin C, Chen M, Wang W, Tian DS. D-dimer level is associated with the severity of COVID-19. *Thromb Res* [Internet]. el 1 de noviembre de 2020 [citado el 5 de octubre de 2020];195:219-25. Disponible en: <https://www.ncbi.nlm.nih.gov/pmc/articles/PMC7384402/>
 28. Lang M, Som A, Carey D, Reid N, Mendoza DP, Flores EJ, et al. Pulmonary Vascular Manifestations of COVID-19 Pneumonia. *Radiol Cardiothorac Imaging* [Internet]. el 1 de junio de 2020 [citado el 6 de octubre de 2020];2(3):e200277. Disponible en: <http://pubs.rsna.org/doi/10.1148/ryct.2020200277>
 29. Zhao W, Zhong Z, Xie X, Yu Q, Liu J. Relation between chest CT findings and clinical conditions of coronavirus disease (covid-19) pneumonia: A multicenter study. *Am J Roentgenol* [Internet]. el 1 de mayo de 2020 [citado el 8 de octubre de 2020];214(5):1072-7. Disponible en: <https://www.ajronline.org/doi/10.2214/AJR.20.22976>
 30. Bhaskar S, Sinha A, Banach M, Mittoo S, Weissert R, Kass JS, et al. Cytokine Storm in COVID-19—Immunopathological Mechanisms, Clinical Considerations, and Therapeutic Approaches: The REPROGRAM Consortium Position Paper. *Front Immunol* [Internet]. el 10 de julio de 2020 [citado el 16 de septiembre de 2020];11:1648. Disponible en: <https://www.ncbi.nlm.nih.gov/pmc/articles/PMC7365905/>
 31. Tabatabaei SMH, Talari H, Moghaddas F, Rajebi H. Computed Tomographic Features and Short-term Prognosis of Coronavirus Disease 2019 (COVID-19) Pneumonia: A Single-Center Study from Kashan, Iran. *Radiol Cardiothorac Imaging* [Internet]. el 1 de abril de 2020 [citado el 8 de octubre de 2020];2(2):e200130. Disponible en: <http://pubs.rsna.org/doi/10.1148/ryct.2020200130>
 32. Ng M-Y, Lee EY, Yang J, Yang F, Li X, Wang H, et al. Imaging Profile of the COVID-19 Infection: Radiologic Findings and Literature Review. *Radiol Cardiothorac Imaging* [Internet]. el 1 de febrero de 2020 [citado el 8 de octubre de 2020];2(1):e200034. Disponible en: <https://pubs.rsna.org/doi/abs/10.1148/ryct.2020200034>
 33. Feng Y, Ling Y, Bai T, Xie Y, Huang J, Li J, et al. COVID-19 with different severities: A multicenter study of clinical features. *Am J Respir Crit Care Med* [Internet]. el 1 de junio de 2020 [citado el 8 de octubre de 2020];201(11):1380-8. Disponible en: <https://www.atsjournals.org/doi/10.1164/rccm.202002-0445OC>
 34. Kronbichler A, Kresse D, Yoon S, Lee KH, Effenberger M, Shin J Il. Asymptomatic patients as a source of COVID-19 infections: A systematic review and meta-analysis. *Int J Infect Dis* [Internet]. el 1 de septiembre de 2020 [citado el 11 de octubre de 2020];98:180-6. Disponible en: <https://pubmed.ncbi.nlm.nih.gov/32562846/>
 35. Nakra NA, Blumberg DA, Herrera-Guerra A, Lakshminrusimha S. Multi-System Inflammatory Syndrome in Children (MIS-C) Following SARS-CoV-2 Infection: Review of Clinical Presentation, Hypothetical Pathogenesis, and Proposed Management. *Children* [Internet]. el 1 de julio de 2020 [citado el 11 de octubre de 2020];7(7). Disponible en: <http://www.ncbi.nlm.nih.gov/pubmed/32630212>
 36. Feldstein LR, Rose EB, Horwitz SM, Collins JP, Newhams MM, Son MBF, et al. Multisystem inflammatory syndrome in U.S. Children and adolescents. *N Engl J Med* [Internet]. el 23 de julio de 2020 [citado el 11 de octubre de 2020];383(4):334-46. Disponible en: <http://www.nejm.org/doi/10.1056/NEJMoa2021680>
 37. Winant AJ, Blumfield E, Liszewski MC, Kurian J, Foust A, Lee EY. Thoracic Imaging Findings of Multisystem Inflammatory Syndrome in Children (MIS-C) Associated with COVID-19: What Radiologists Need to Know Now. *Radiol Cardiothorac Imaging* [Internet]. el 1 de agosto de 2020 [citado el 11 de octubre de 2020];2(4):e200346. Disponible en: <https://www.ncbi.nlm.nih.gov/pmc/articles/PMC7397565/>
 38. Mamishi S, Heydari H, Aziz-Ahari A, Shokrollahi MR, Pourakbari B, Mahmoudi S, et al. Novel coronavirus disease 2019 (COVID-19) outbreak in children in Iran: Atypical CT manifestations and mortality risk of severe COVID-19 infection. *J Microbiol Immunol Infect* [Internet]. 2020 [citado el 11 de octubre de 2020]; Disponible en: <https://www.ncbi.nlm.nih.gov/pmc/articles/PMC7406416/>