

El cáncer de pulmón desde la perspectiva del radiólogo, el internista, en conjunto con la inteligencia artificial

María José Muñoz Alvis¹, Kellyn Jhoana Toro Maya², Jhon Jaime Parra Maca³

1-María José Muñoz Alvis*, Fundación Universitaria Sanitas, majom9707@gmail.com

2-Kellyn Jhoana Toro Maya, Corporación Universitaria Remington, Kattia18@hotmail.com

3-Jhon Jaime Parra Maca, Universidad del Tolima, j-h-onpa@hotmail.com

Historia del Artículo:

Recibido: Enero 2024

Aceptado: Junio 2024

Publicado: Julio 2024

Palabras Clave: Radiología, inteligencia artificial, cáncer de pulmón, lesiones pulmonares, diagnóstico.

Keywords: Radiology, artificial intelligence, lung cancer, lung lesions, diagnostics.

Resumen

El cáncer de pulmón es el tipo de neoplasia con mayor mortalidad en hombres y mujeres en la actualidad (1), ya que este es diagnosticado usualmente en estadios avanzados, por lo cual el tratamiento suele ser paliativo, no curativo (2). Por lo que en los últimos años se han realizado estudios relacionados con la aplicabilidad de la inteligencia artificial (IA) que es "un modelo de detección asistido computarizado" (3) en conjunto con los médicos radiólogos para mejorar la detección temprana de lesiones pulmonares sospechosas de malignidad en imágenes diagnósticas.

En esta revisión sistemática cualitativa de la literatura, tiene como objetivo revisar como en la actualidad, la inteligencia artificial y los médicos radiólogos se complementan en el diagnóstico oportuno en cáncer de pulmón, mejorando así el pronóstico de los pacientes, aumentando la sensibilidad del diagnóstico por medio de imágenes por medio de una selección específica de artículos y usando instrumentos como la escala CASPe.

Abstract

Lung cancer is the type of neoplasm with the highest mortality in men and women at present (1), since this is usually diagnosed in advanced stages, so the treatment is usually palliative, not curative (2). Therefore, in recent years, studies have been conducted on the applicability of artificial intelligence (AI), which is "a computer-aided detection model" (3), in conjunction with radiological physicians to improve the early detection of lung lesions suspicious of malignancy in diagnostic images.

In this qualitative systematic review of the literature, the objective is to review how artificial intelligence, and radiologists complement each other in the timely diagnosis of lung cancer, thus improving the prognosis of patients, increasing the sensitivity of the diagnosis by means of images through a specific selection of articles and using instruments such as the CASPe scale.

* Autor para correspondencia:

María José Muñoz Alvis*, Fundación Universitaria Sanitas, majom9707@gmail.com

Cómo citar:

Muñoz et al. El cáncer de pulmón desde la perspectiva del radiólogo en conjunto con la inteligencia artificial. S&EMJ. Año 2024; Vol. 15: 24-37.

Introducción

La inteligencia artificial (IA) es una de las ramas de la informática y computación, su primera aparición fue en el año 1842 cuando la matemática Ada Lovelace programó el primer algoritmo para ser procesado por medio de una máquina (4), a pesar de esto; el acontecimiento más significativo en donde se habló de este término fue en el año 1956 en Dartmouth organizada por John McCarthy, en donde se integró y se definió el concepto de IA(4).

La IA es definida como "la capacidad de las máquinas para usar algoritmos, aprender de los datos y utilizar lo aprendido en la toma de conductas, como lo haría un ser humano"(5) que en conjunto con todos los avances y la evolución tecnológica se ha implementado a lo largo de los años en diferentes especialidades y áreas de la medicina en los últimos años.

Con el paso de los años la implementación de la IA para el diagnóstico de diferentes enfermedades ha sido significativo, una de ellas es el cáncer de pulmón, el cual es una de las patologías oncológicas con más mortalidad (1) dado sus demoras en el diagnóstico temprano por medio de imágenes diagnósticas interpretadas por médicos radiólogos, por la ausencia de manifestaciones clínicas en estadios tempranos y posibles lesiones nodulares pulmonares sin características claras.

Esta revisión sistemática cualitativa de la literatura tiene como propósito analizar el impacto en el diagnóstico del cáncer de pulmón por medio de la IA en conjunto con los médicos radiólogos por medio de los estudios seleccionados.

Tabla 1. Siglas

| Definición | Sigla |
|--|-------|
| Inteligencia artificial | IA |
| Aprendizaje automático | AA |
| Carcinoma de células pequeñas | CCP |
| Cáncer de pulmón | CP |
| Medical Subject Headings | MeSH |
| Critical Appraisal Skills Programme | CASPe |
| Sistema TNM (Tumor, nódulo y metastasis) | TNM |

Fuente: elaboración propia de los autores para fines de esta revisión

Introduction

Artificial intelligence (AI) is one of the branches of informatics and computing, its first appearance was in 1842 when the mathematician Ada Lovelace programmed the first algorithm to be processed by a

machine (4), despite this; the most significant event where this term was discussed was in 1956 at Dartmouth organized by John McCarthy, where the concept of AI was integrated and defined (4).

AI is defined as "the ability of machines to use algorithms, learn from data and use what they learn to perform behaviors, as a human being would"(5) which, together with all the advances and technological evolution, has been implemented over the years in different specialties and areas of medicine in recent years.

Over the years the implementation of AI for the diagnosis of different diseases has been significant, one of them is lung cancer, which is one of the oncologic pathologies with the highest mortality (1) given its delays in early diagnosis by means of diagnostic images interpreted by radiologists, due to the absence of clinical manifestations in early stages and possible nodular lung lesions without clear characteristics.

This qualitative systematic review of the literature aims to analyze the impact on the diagnosis of lung cancer by means of AI in conjunction with radiological physicians through the selected studies.

Objetivo

Ilustrar como la inteligencia artificial, el internista y el radiólogo pueden complementarse para el diagnóstico temprano y oportuno de pacientes con cáncer de pulmón.

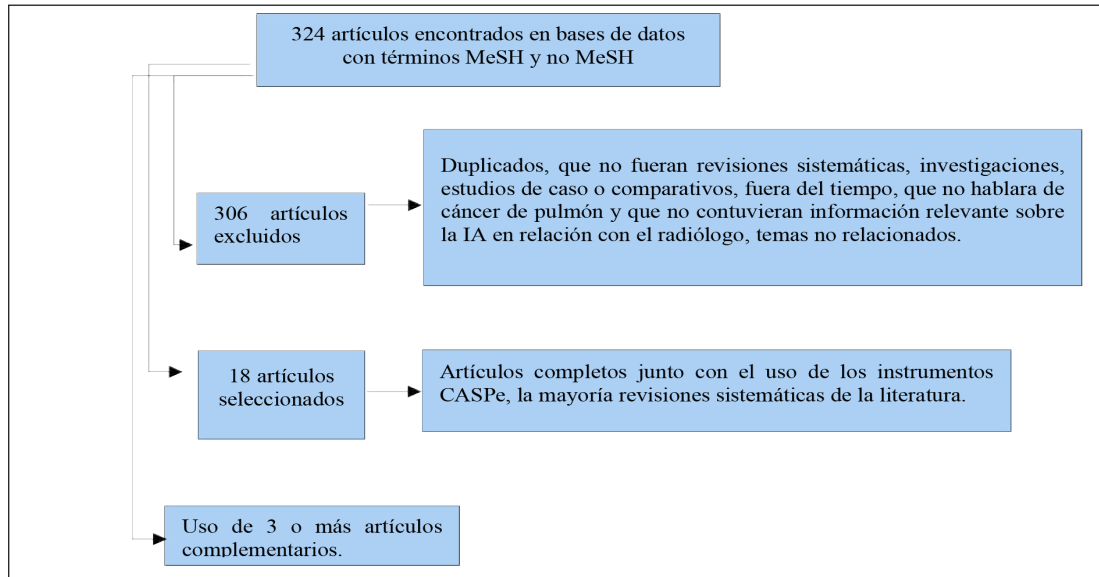
Objective

To illustrate how artificial intelligence and radiologist can complement each other for early and timely diagnosis of lung cancer patients.

Metodología

Se realizó una búsqueda sistemática de la literatura, en diferentes bases de datos, (PubMed y Google Academics) con los términos MeSH (Medical Subject Headings): Lung cancer, Radiologists, artificial intelligence, diagnosis y con los no MeSH: Diagnóstico del cáncer de pulmón con inteligencia artificial y radiólogos y la inteligencia artificial en radiología en cáncer de pulmón, en donde se escogió una totalidad de 324 artículos la mayoría de tipo revisión sistemática de literatura, de los cuales se clasificaron los 18 más relevantes, entre el enero del año 2020 hasta la fecha, junto con el uso de los instrumentos CASPe (Critical Appraisal Skills Programme in Systematic Review) como se evidencia en gráfico 1, que contienen información relevante, sobre el papel que desempeña la inteligencia artificial complementándose en conjunto con el médico radiólogo para el diagnóstico oportuno del cáncer pulmonar y se complementó con otra literatura adicional.

Gráfico 1. Diagrama de búsqueda de la literatura y proceso de selección



Fuente: Elaboración propia de los autores para fines de este estudio

Methodology

A systematic literature search was performed, in different databases, (PubMed and Google Academics) with the MeSH (Medical Subject Headings) terms: Lung cancer, Radiologist, artificial intelligence, diagnosis and with the non-MeSH: Lung cancer diagnosis with artificial intelligence and radiologists and artificial intelligence in radiology in lung cancer, where a total of 324 articles were chosen, most of them of the systematic literature review type, of which the 18 most relevant were classified, between January 2020 and June 2024, together with the use of the CASPe (Critical Appraisal Skills Programme in systematic review) instruments as shown in graph 1, which contain relevant information on the role of artificial intelligence in conjunction with the radiologist for the timely diagnosis of lung cancer and was complemented with other additional literature.

Desarrollo

El sistema respiratorio humano generalidades básica

El sistema respiratorio del ser humano se compone de varias partes, la cavidad bucal, la cavidad nasal en donde se encuentran la nariz con sus orificios externos, los cornetes, las fosas nasales posteriores y la nasofaringe, seguidos de la faringe la cual se divide en naso, oro e hipofaringe, continuando por la laringe donde se encuentra la glotis y cuerdas vocales, epiglotis, supra y sub glotis, la tráquea, que posteriormente se dividirá en bronquios principales con posteriores subdivisiones que llegan a los pulmones los cuales se dividen en diferentes lóbulos que en trabajo conjunto con el diafragma realizan los movimientos de inspiración y expiración, este como todos conocemos

es esencial para la supervivencia humana (Imagen 1 y gráfico 2).

En la vía aérea superior la nariz, boca y faringe son entradas de aire y permiten el paso de este hacia la vía aérea inferior, la laringe protege la entrada de alimentos e impide la broncoaspiración por medio de la glotis, siguiendo con el flujo de aire hacia la tráquea la cual lo dirige hacia los bronquios y de ahí a los pulmones con posterior paso a los bronquiolos terminales terminando en los alveolos.

En términos generales fisiológicamente al momento de la respiración se realizan dos fases, la ventilación: en donde el aire se moviliza por toda la vía respiratoria hacia los alveolos para hacer el intercambio de oxígeno y dióxido de carbono y la perfusión distal que es el flujo de sangre oxigenada que pasa por medio de los capilares pulmonares hacia todo el cuerpo(6). Dentro de los pulmones los tractos encargados de la respiración y las arterias se bifurcan hasta un punto en común como lo es el plexo capilar de los sacos alveolares para lograr brindarle a todos los segmentos broncopulmonares el intercambio del oxígeno y dióxido de carbono. (Imagen 2)(7)

El sistema respiratorio inferior específicamente los pulmones histológicamente cuentan con un epitelio respiratorio ciliado, células calciformes y glándulas bronquiales, e igualmente están compuestos de una capa fibro-musculocartilaginosa y adventicia, y al final para el recambio de oxígeno hay bronquiolos respiratorios como se muestra en la imagen previa que contiene una pared hueca donde se encuentran los alveolos que son sacos microscópicos que se llenan de aire.

Gráfico 2. Organización básica de las vías respiratorias

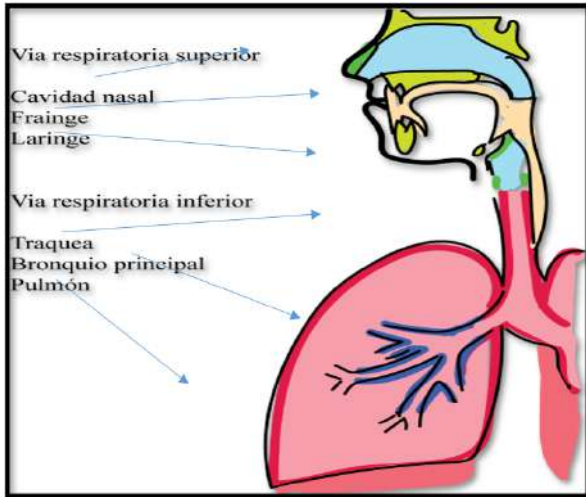


Imagen 1.1 Vía aérea respiratoria superior e inferior

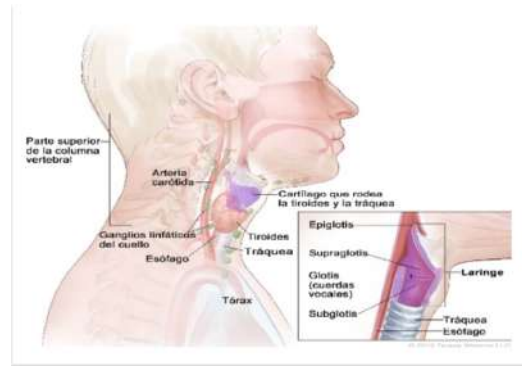
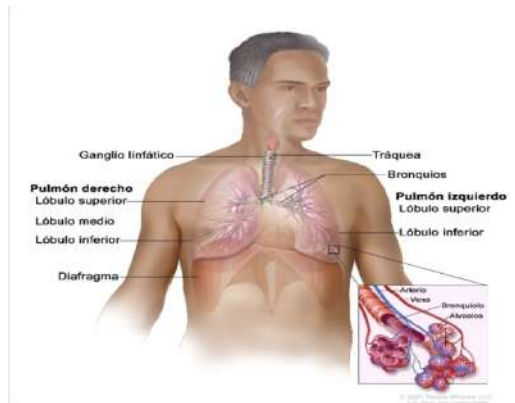
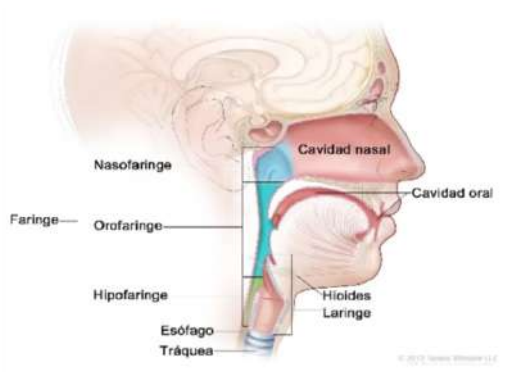


Imagen 1.2 Vía aérea respiratoria superior e inferior



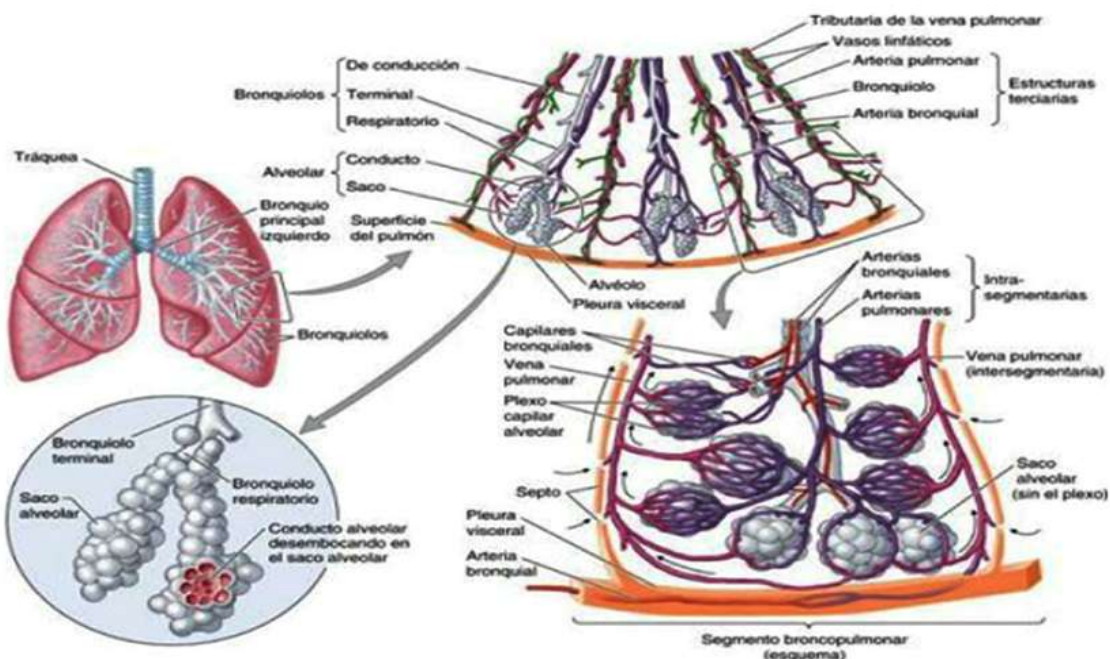
Fuente: Elaboración propia de los autores para fines de este estudio.

Imagen 1. Vía aérea respiratoria superior e inferior



Tomado de: Tomado de Instituto nacional del Cancer [Internet] EE UU. [Citado el 8 de agosto de 2024] recuperado a partir de: <https://www.cancer.gov/espanol/publicaciones/diccionarios/diccionario-cancer/def/faringe>

Imagen 2. Estructura interna y organización de los pulmones.



Fuente: Tomado de Moore Keith L. et al. 2013 (7).

Contextualización de la IA

Como previamente lo definíamos la IA es una tecnología que por medio de algoritmos e información busca asemejarse a la inteligencia humana y su área cognitiva (8), la cual está dividida en dos categorías, la física y virtual donde se encuentra el Deep Learning que usa simultáneamente múltiples características para seleccionar y ajustar lo que se requiera y por el otro lado el aprendizaje automático (Maching Learnings) el cual tiene cuatro subtipos dependientes del pretratamiento de los datos (Tabla 1) (8).

El aprendizaje automático (AA, Maching Learnings), es por el cual los equipos informáticos o maquinas pueden aprender sin tener una programación específica por medio de algoritmos, este puede ser supervisado, usando datos organizados para poder categorizar la información, requiriendo el acompañamiento y retroalimentación de los seres humanos, (5,8).

Por otro lado, está el aprendizaje no supervisado, en el cual no cuentan con datos previos, sino que realizan una categorización propia. Otro de los tipos es el aprendizaje por refuerzo; en donde los algoritmos

Tabla 2. Describe los diferentes tipos de aprendizaje automático (AA)

| Tipo de AA | Mecanismo | Tipo de datos | Uso dependiendo del problema |
|------------------|---|--|--|
| Supervisado | Algoritmos tienen datos supervisados y deducen la relación de estos | Datos etiquetados | Clasificación y regresión de tareas |
| Semi-supervisado | Mezcla de aprendizaje supervisado y no supervisado | Datos no etiquetados y pequeña cantidad de etiquetados | Identificar cuales datos deben de ser etiquetados o no |
| No supervisado | Autoorganización para captar patrones ocultos | Datos sin etiquetar | Agrupar, asociar y detección de anomalías |
| Refuerzo | Función de recompensas o señales de refuerzo | Uso de rendimiento numérico | Economía y teoría de juegos controlada |

Fuente: Tomado y elaborado con base en Cellina et al. 2022 y Rouhianinen L, Alienta 2018.

funcionan en base de las veces que aciertan por medio de recompensas y por último el semi supervisado que funciona con pequeña cantidad de información y datos organizados (5,8).

falsos positivos y si el especialista se basa solamente en esta puede cometer errores diagnósticos.

IA implementada en radiología

En la última década el uso de IA en el área de radiología ha aumentado principalmente desde el 2020, refiriendo así que “aproximadamente el 33% de los radiólogos reportan imágenes diagnósticas usando IA y que en los próximos 5 años otro 20% la usara” (9).

IA en el diagnóstico de cáncer de pulmón

El cáncer de pulmón es el segundo cáncer más frecuente en mujeres y hombres (11) es uno de los canceres con más mortalidad y morbilidad en la actualidad, siendo solo el 20% de los pacientes diagnosticados en fase I (11,12) y el 70% siendo diagnosticado en fase III o IV (13) y en América del norte es una de las causas mas comunes de muerte “en 2020 con 135.700 muertes secundarias en EEUU”(14) y en otros países relacionados (14) y uno de los factores de riesgo para presentar esta patología maligna es el tabaquismo o ex tabaquismo constante o la exposición al humo de este.

Esta se basa en usar Deep Learning en el cual se requiere una extracción manual de ciertas características y así desarrollar sus representaciones e igualmente en usar innumerables conjuntos de datos de imágenes por medio de sistemas de archivo y comunicación de imágenes (10), siendo en las imágenes torácicas su aplicabilidad; las más estudiadas, específicamente en nódulos pulmonares y cáncer de pulmón. Es importante recalcar que siempre debe verificarse la información, dado que al no ser totalmente precisos estos algoritmos, pueden generar

Este tipo de cáncer está clasificado principalmente en dos grupos histológicos, uno de ellos es el carcinoma de células pequeñas (CCP) y en los que no son de células pequeñas. El CCP es el más frecuente en un 85-90% (8) y tiene varios subtipos histológicos.

El CCP es un tumor que se general a partir de la

submucosa de las vías respiratorias originado a partir de células neuroendocrinas del epitelio bronquial basal poco diferenciado de alto grado, y tiene mayor posibilidad de metástasis dado su poco tiempo de duplicación, con diagnósticos usualmente en estadios avanzados. Este tipo de tumor usualmente no es identificado por sistema inmunológico por medio de la disfunción de las células T y las células Natural Killer generando un estado inmunosupresor por lo que a lo largo del tiempo se han implementado nuevas terapias con inmunoterapia. (14)

Mientras que el cáncer de pulmón de células no pequeñas se puede dividir en: adenocarcinoma, carcinoma de células escamosas, tumor carcinoide bronquial o carcinoma de células grandes. (14), de los previos mencionados el tumor primario más frecuentes es el adenocarcinoma usualmente presentado con mayor frecuencia en mujeres no fumadoras, con mutaciones que activan diferentes oncogenes por lo que son necesarios estudios de biomarcadores para definir tratamientos.

A lo largo de los años se han intentado implementar formas de tamizaje temprano por medio del uso de radiografías de tórax y citologías de esputo en mayores de 60 años (15), sin embargo, las tasas de mortalidad a lo largo de los años no han mejorado, con tasas de supervivencias no mayor de 5% en estadios avanzados, por lo que se han implementado otras formas de tamizaje en países desarrollados.

Sus principales causas son carcinógenos secundarios a la exposición al humo del cigarrillo, radiación, infecciones, distintos fármacos o sustancias (Azufre, asbesto, arsénico, níquel, gasolina, entre otros),

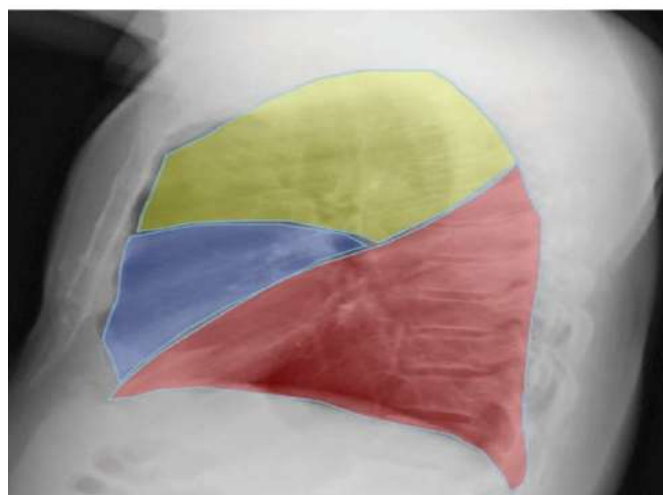
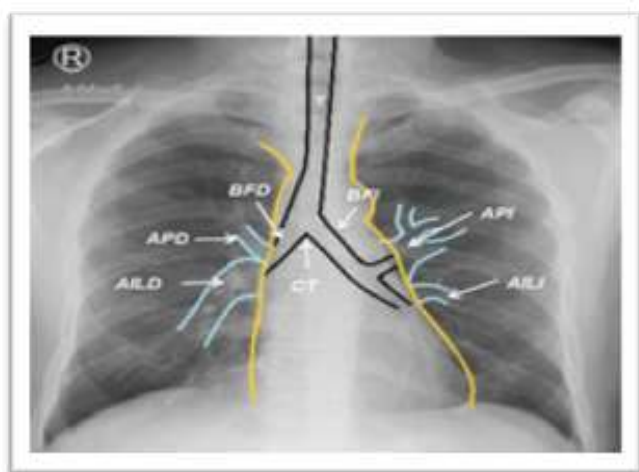
factores genéticos o contaminación ambiental esto genera alteraciones genéticas en el ADN las cuales se acumulan progresivamente transformando el epitelio bronquio pulmonar, por medio de inactivación de genes de supresión tumoral o activación de oncogenes. (16)

La presentación temprana del cáncer de pulmón, usualmente puede corresponder a un nódulo solitario en imágenes, su detección temprana por medio de tomografía computarizada de baja dosis, es uno de los métodos que ha mostrado efectividad identificando pacientes alto riesgos (17), sin embargo, para que esto sea aplicado es necesario el adecuado control e identificación de las lesiones potencialmente malignas, además que dado el aumento de personas con sospecha de esta patología los radiólogos y médicos se han visto sobrecargados. Igualmente se ha usado seguimiento anual con rayos X para tumores de un centímetro de diámetro. En las siguientes imágenes (Imagen 3 y 4) se evidencia una lectura de una radiografía de tórax normal y otra con signos de malignidad interpretadas por un radiólogo.

Es importante tener en cuenta que posterior a la estadificación y la confirmación diagnóstica histológica por medio de biopsia del tejido pulmonar, se usa el sistema de estadificación TNM (T: tumor, N: Nódulos y M: metástasis) identificando el estadio del cáncer y orientado su tratamiento por medio del tamaño del tumor primario (T), la diseminación a ganglios linfáticos (N) y si hay metástasis. (M), entre más avanzado este la enfermedad menos opciones de tratamiento se pueden orientar, por eso es importante diagnosticar de forma temprana estas patologías. (14)

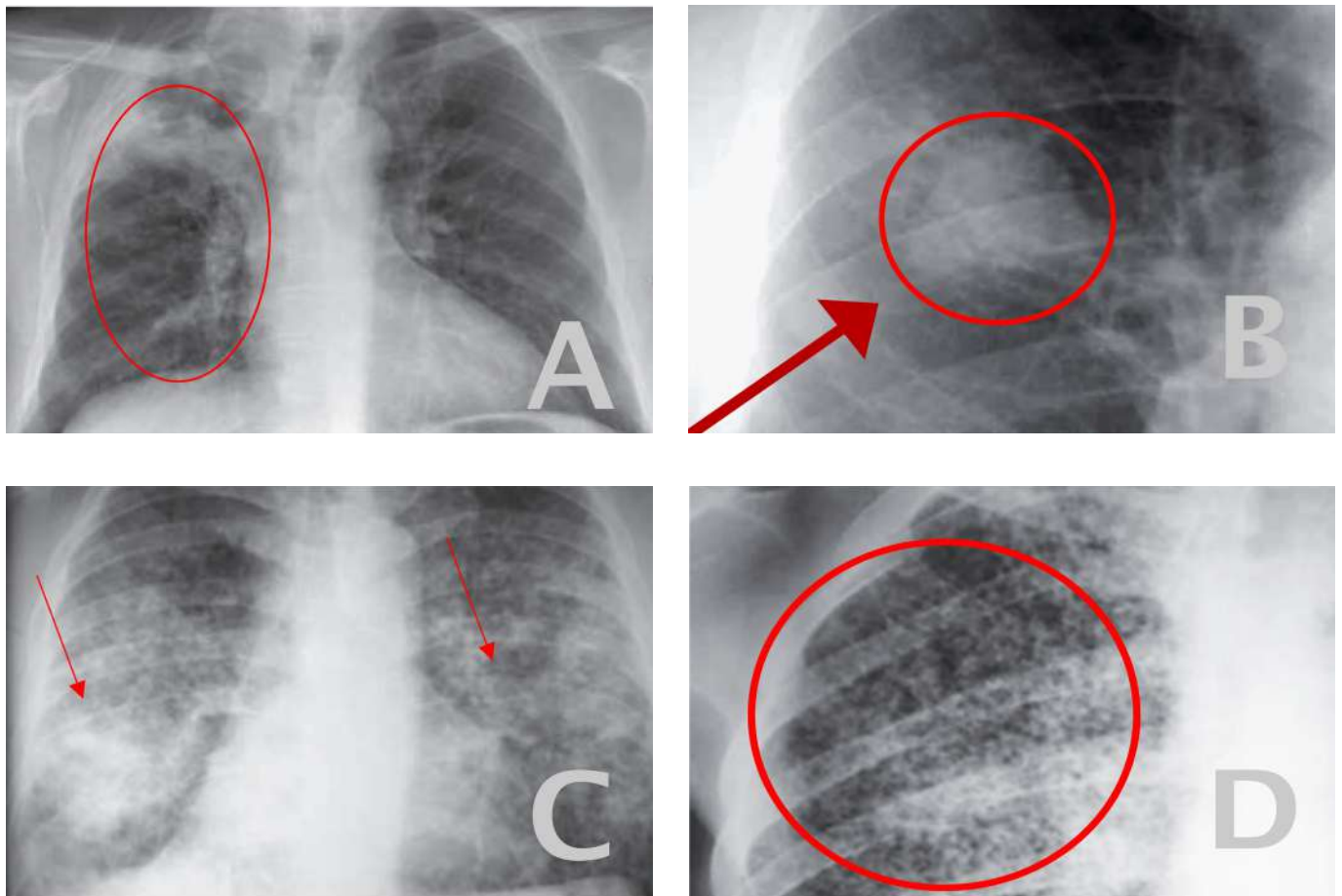
Dado lo anterior, junto con el mal pronóstico

Imagen 3. Radiografía de tórax normal en proyección AP y lateral con las estructuras principales respiratorias. Imagen 3-A: T: tráquea, BFD: Bronquio fuente derecho, BFI: Bronquio fuente izquierdo, CT: Carina traqueal, APD: Arteria pulmonar derecha, API: Arteria pulmonar izquierda, AILD: Arteria interlobar derecha, AILI: Arteria interlobar izquierda. Imagen 3-B: Se muestra la representación del lóbulo superior derecho y segmentos apicoposterior y anterior del izquierdo en amarillo. En azul la representación del lóbulo medio y los segmentos lingulares. En rojo inferiormente, la representación en el campo pulmonar de los lóbulos inferiores.



Fuente: Tomado de Alejandro Díaz Rojas et al. 2017 (18)

Imagen 4. Rx de tórax con cáncer de pulmón. A: Carcinoma de pulmón. B: Carcinoma pulmonar. Nódulo izquierdo. C: Carcinoma bronquioloalveolar, opacidades acinares de forma nodular. D: Diseminación metastásica por carcinoma.



Fuente: Tomado de Romero et al. 2016 (19)

Tabla 3. Clasificación TNM. (T: tumor, N: Nódulos y M: Metástasis)

| Tamaño del tumor | | Nódulos linfáticos | | Metástasis | |
|------------------|---|--------------------|--|-------------------------------------|-------------------|
| T1 | Menor de 3 | N0 | Sin nódulo | M0 | No hay metástasis |
| T2 | T2a 3-5 T2b 5-7 | N1 | Ipsilateral broncopulmonar/hiliar | M1 Presencia de metástasis | |
| T3 | Más de 7 | N2 | Ipsilateral mediastinal/subcarinal | | |
| T4 | Invasión, órganos mediastinales o cuerpos vertebrales | N3 | Contralateral/hiliar/mediastinal/supraclavicular | | |
| Estadio I | | | Estadio II | | |
| IA | T2N0M0 | IIA | | T2b,N0,M0 T1,N1,M0 T2a, N1,M0 | |
| IB | T2a, N0,M0 | IIB | | T2b, N1,M0 T3, N0,M0 | |

Fuente: Elaborado con base a Nooreldeen et al. 2021

secundario al diagnóstico tardío, al igual que el tiempo que demora la interpretación y lectura de imágenes por radiólogos siendo una gran cantidad inespecífica de imágenes para caracterizar; se han implementado nuevas tecnologías como la IA para el diagnóstico oportuno, disminuir la carga para el radiólogo y aumenta la sensibilidad del tamizaje para cáncer de pulmón.(15)

La IA puede mejorar el tamizaje del cáncer de pulmón, "los estudios muestran que, comparado con los radiólogos de 8 años de experiencia, IA puede reducir falsos positivos hasta en 11% y los falsos negativos hasta en 5%" (17) y pueden detectar así imágenes sugestivas de malignidad como nódulos que no son visibles para los radiólogos especialmente aquellos con poca experiencia o médicos generales, mejorando la eficiencia del diagnóstico.

Papel del radiólogo en el diagnóstico de cáncer de pulmón con el uso de IA

A lo largo de los estudios y de los avances en la IA han en ciertos momentos demostrado que pueden estar por encima de los especialistas en radiología, sin embargo, estos sistemas o algoritmos varían en su rendimiento y deben verificarse.

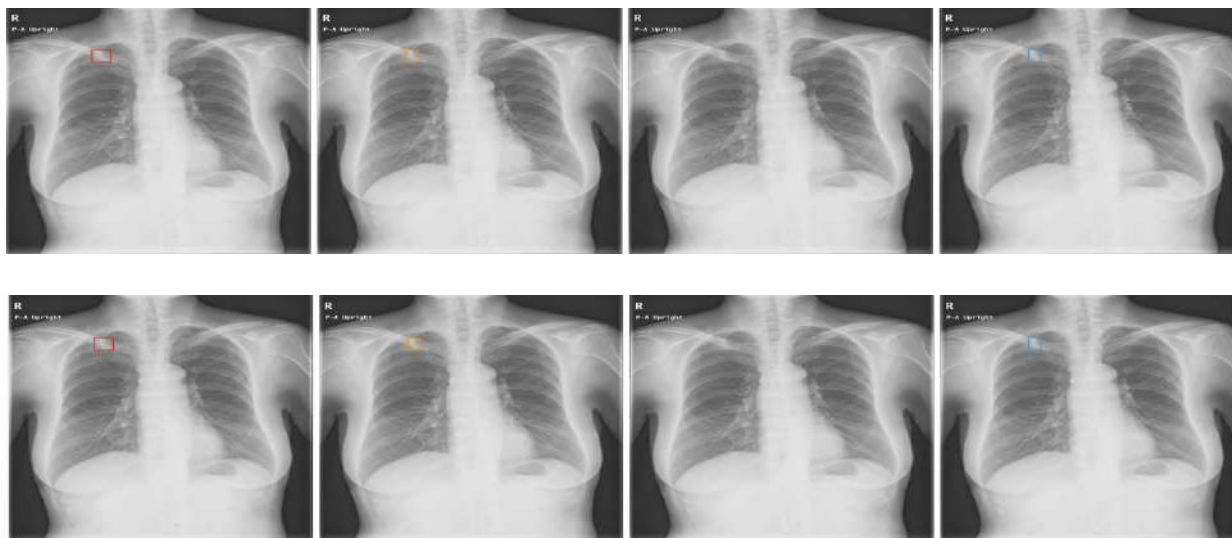
Sin embargo, se ha considerado que el ser humano es necesario para mejorar la sensibilidad del diagnóstico en estos casos, en conjunto con todos estos sistemas de las nuevas tecnológicas, a comparación de que si los algoritmos se combinaran entre si. (2).

Por lo cual es necesario por medio del especialista en radiología el continuo aseguramiento de la calidad de los datos, además de la actualización de estos algoritmos, junto con la supervisión de los hallazgos evidenciados y que sean relevantes; comunicando así las fallas, consideraciones a juntas multidisciplinarias, para mejorar el diagnóstico de esta patología, al igual que educar al personal, analizar falsos positivos y negativos (ya que los resultados incorrectos obtenidos por el uso de IA pueden causar que los radiólogos tomen decisiones incorrectas o generar inseguridades al momento de la interpretación de imágenes), realizar investigación e implementación de los avances que han sido estudiados para el diagnóstico o tamizaje del cáncer de pulmón. (Gráfico 3)(2,11).

Dado esto se muestra un ejemplo evidenciado en uno de los artículos donde medico cambio correctamente su decisión por un resultado interpretado por IA (Imagen 5)(3).

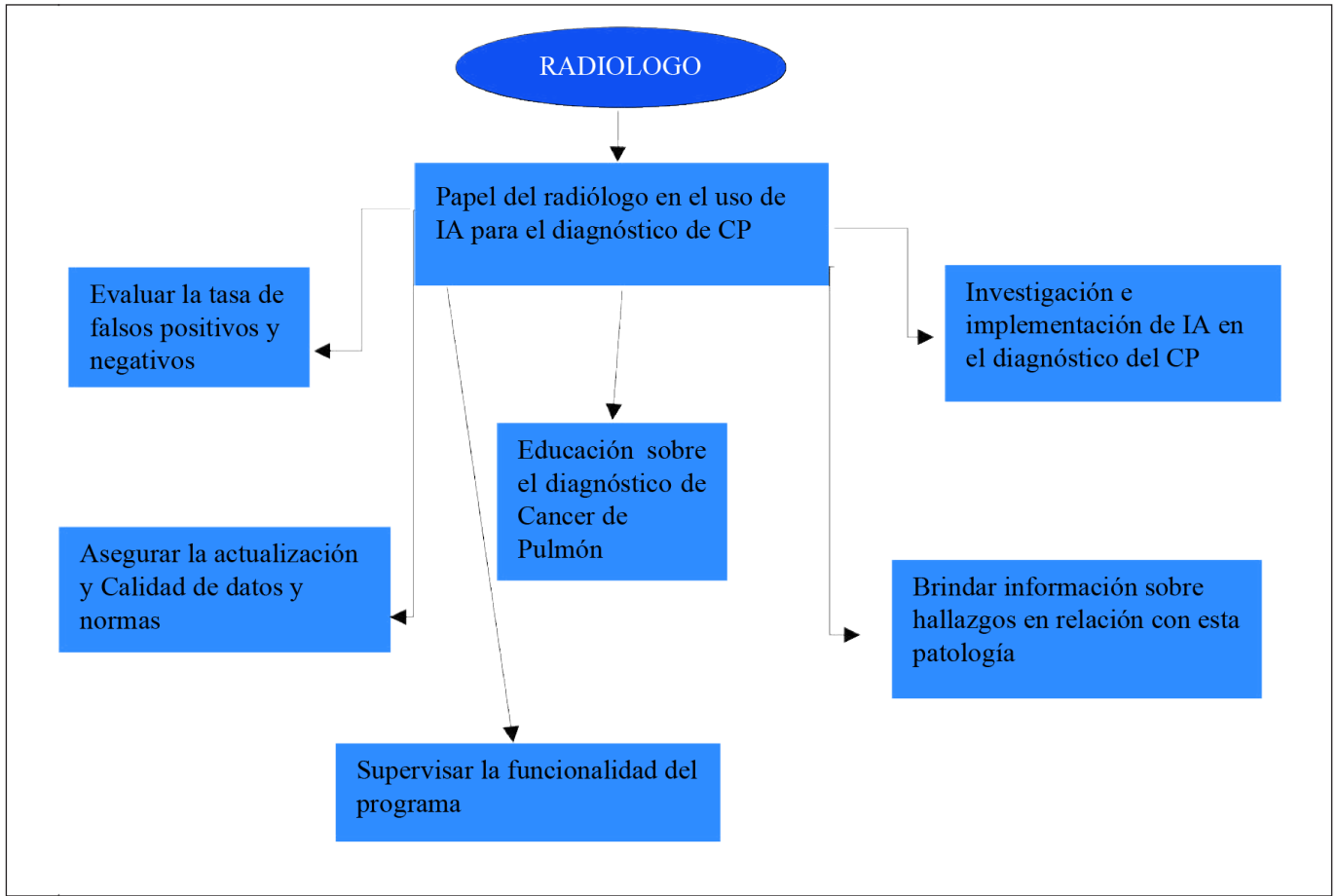
En un estudio de 2022 donde exploraron la

Imagen 5. Cambio de interpretación por el radiólogo por IA. Ejemplo en donde el médico cambió correctamente su decisión debido a los resultados por IA como se observan en los recuadros de colores, Imagen A: 1. Falso positivo, 2. Evidencia por la IA identificado como maligno. Imagen B: 1. Interpretación del radiólogo sin IA con ausencia de hallazgos, 2. Cambio de interpretación con el uso de IA. "Mujer de 70 años con un nódulo en el campo pulmonar superior derecho superpuesto a la clavícula fue cambiado de falso negativo a verdadero positivo.



Fuente: Tomada de Ueda D, Yamamoto A, Shimazaki A, Walston SL, Matsumoto T, Izumi N, et al. Artificial intelligence-supported lung cancer detection by multi-institutional readers with multi-vendor chest radiographs: a retrospective clinical validation study. BMC Cancer. 2021;21(1).

Gráfico 3. Papel del radiólogo en el diagnóstico de cáncer de pulmón

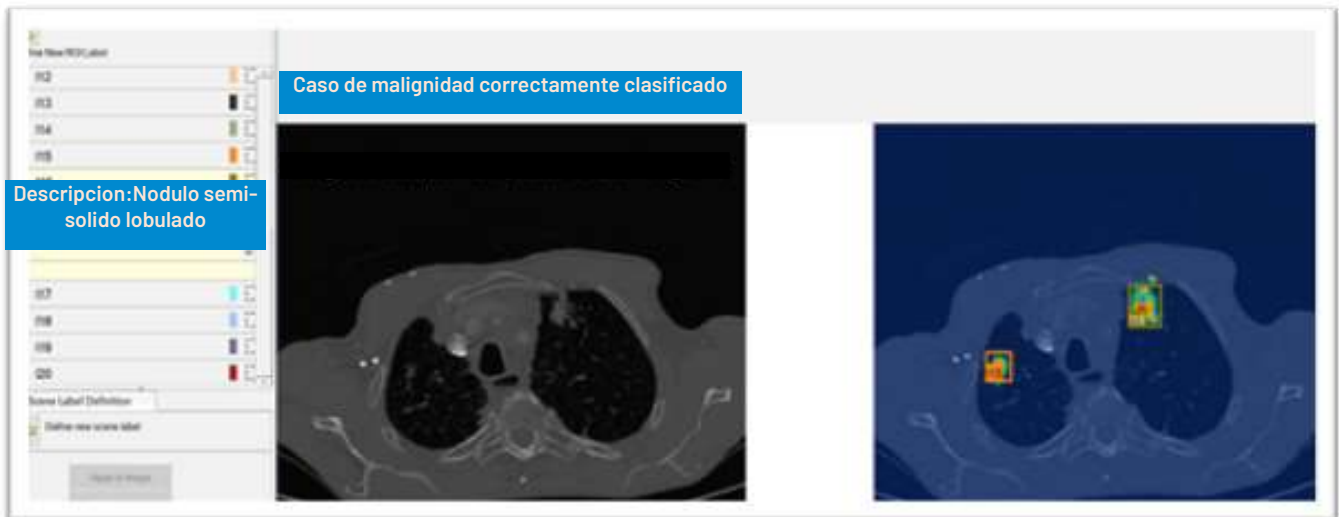

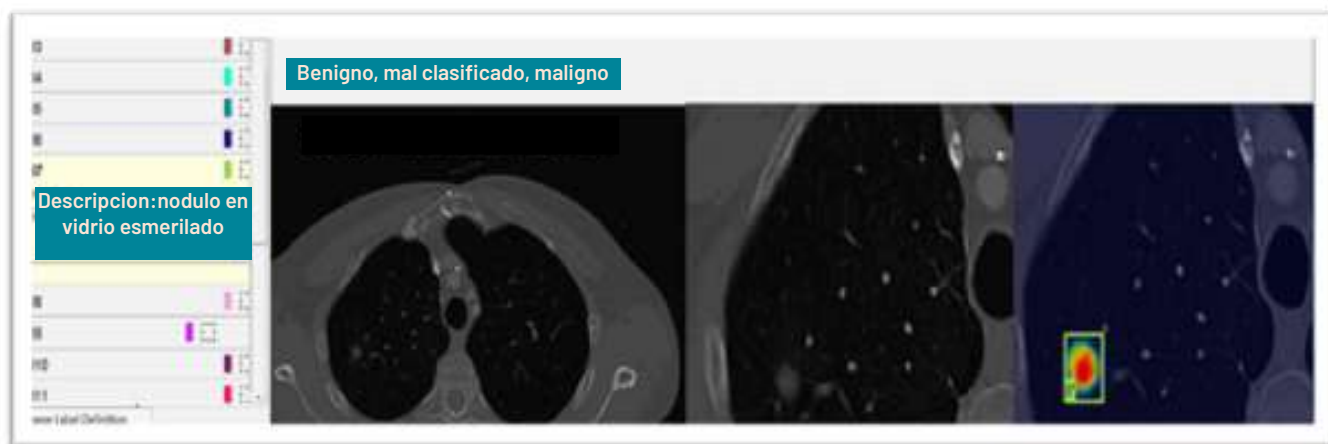
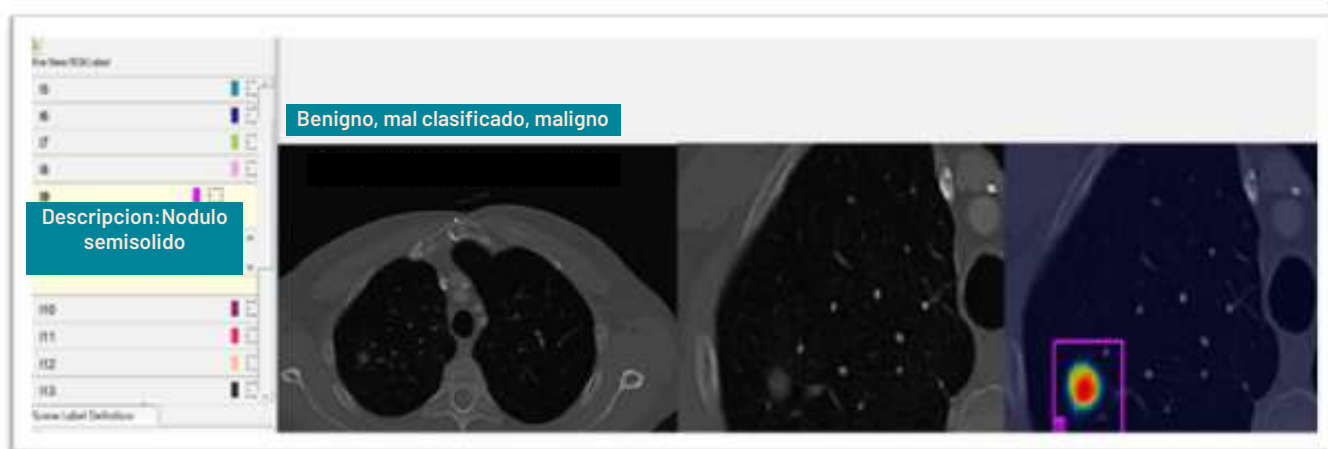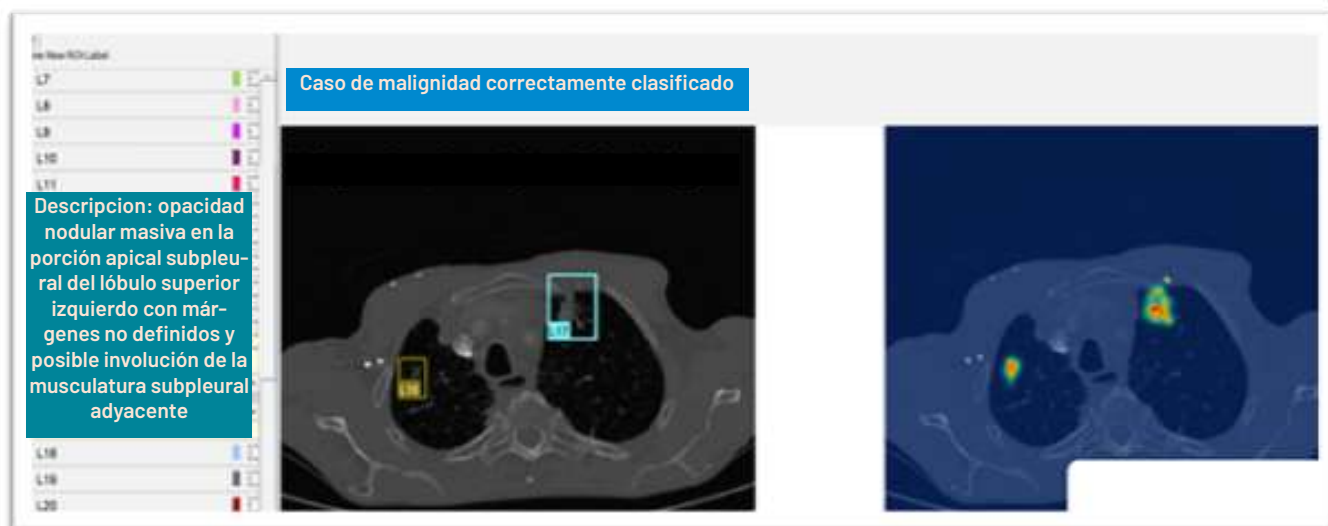Fuente: Elaboración propia de los autores, con base en Snoeckx et al. 2021(2)

concordancia entre lo interpretado por el radiólogo a comparación de la IA, evidenciaron con relación a la identificación de casos malignos que los casos correctamente identificados fueron un 70%, mientras que la IA de 10 casos benignos identifico 3 erróneamente como malignos y de 10 malignos

identifico 2 erróneamente como benignos.(12) A continuación, se muestran ejemplos de imágenes con nódulos pulmonares identificadas por medio de IA versus las anotaciones del radiólogo (Imagen 6).

Imagen 6. Evidencia en TAC por medio de IA de patología maligna pulmonar vs anotaciones por radiología. En A y B es un caso maligno, correctamente clasificado como maligno por la IA. Se muestran ejemplos de las anotaciones realizadas por dos radiólogos al mismo caso. Un ejemplo de descriptores textuales y benignos mal clasificados proporcionados por dos radiólogos C y D.





Fuente: Tomado de literal de Gandomkar Z, Khong PL, Punch A, Lewis S. Using occlusion-based saliency maps to explain an artificial intelligence tool in lung cancer screening: agreement between radiologists, labels, and visual prompts. J Digit Imaging. 2022;35(5):1164–75.

Aplicaciones de la IA en cáncer de pulmón

Detección y caracterización de nódulos pulmonares

A lo largo de los años se han usado nuevos métodos de detección asistida por medio de la IA en radiografías para este tipo de lesiones, mejorando la sensibilidad del 70 al 90% (20), con disminución de falsos positivos. Al igual que mejoría en la sensibilidad más del 95% en identificación de estos en tomografías. (20)

Por medio de estudios tomográficos podemos tener una adecuada caracterización de estos, y junto a la IA y sus diferentes ramas pueden establecer las características y tamaños de estos, junto con la predicción del riesgo de malignidad, pronóstico, seguimiento y supervivencia de los pacientes.

Se han desarrollados sistemas para la detección automática de nódulos pulmonares, existen dos bases de datos utilizadas conocidas como The Lung Image

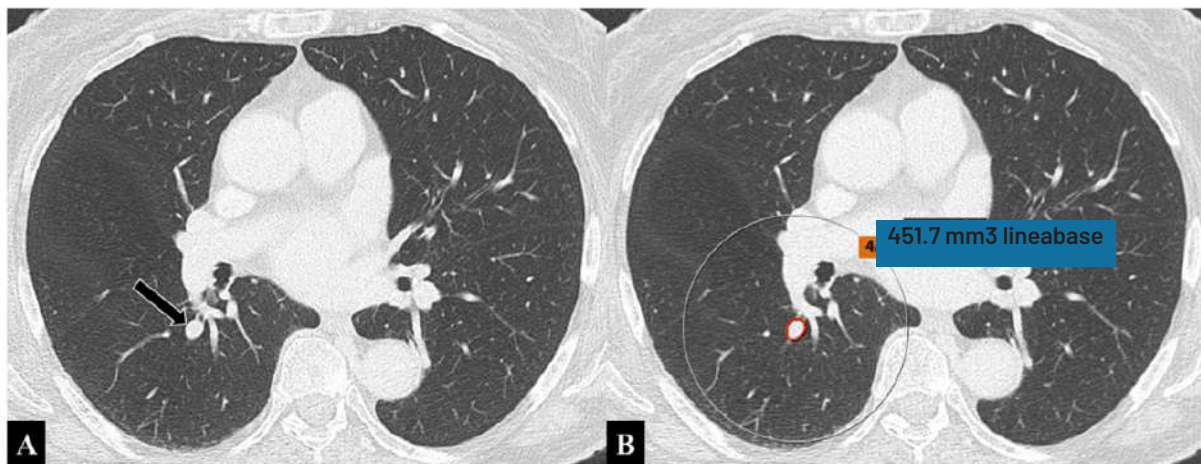
Database Consortium y Image Database Resource Initiative (8) que en su sistema contienen más de mil tomografías de tórax y evidencia de más de treinta y cinco mil nódulos pulmonares, (8) que ayudan con diagnóstico, sin embargo, estos deben ser adecuados a lo largo de pruebas y la suma de datos de alta calidad.

Sin embargo, pueden tener igual fasos positivos por otros hallazgos y que igualmente la lectura individual por le radiólogo puede pasar por alto hasta en un 20% si son menores de 3 mm(21), por lo que se considera que debe usarse la IA con un segundo lector ya que así se mejora el rendimiento a comparación de la evaluación de estas imágenes por separado. (20) (22)(Imagen 7 y 8).

Igualmente, la IA puede ser utilizada, no solamente para el diagnóstico, sino también para individualizar el tratamiento, predecir su respuesta y su pronóstico en pacientes con cáncer de pulmón de células no pequeñas, por medio de la integración de datos múltiples por medio de radio mica, genómica, entre otros; para así general algoritmos.

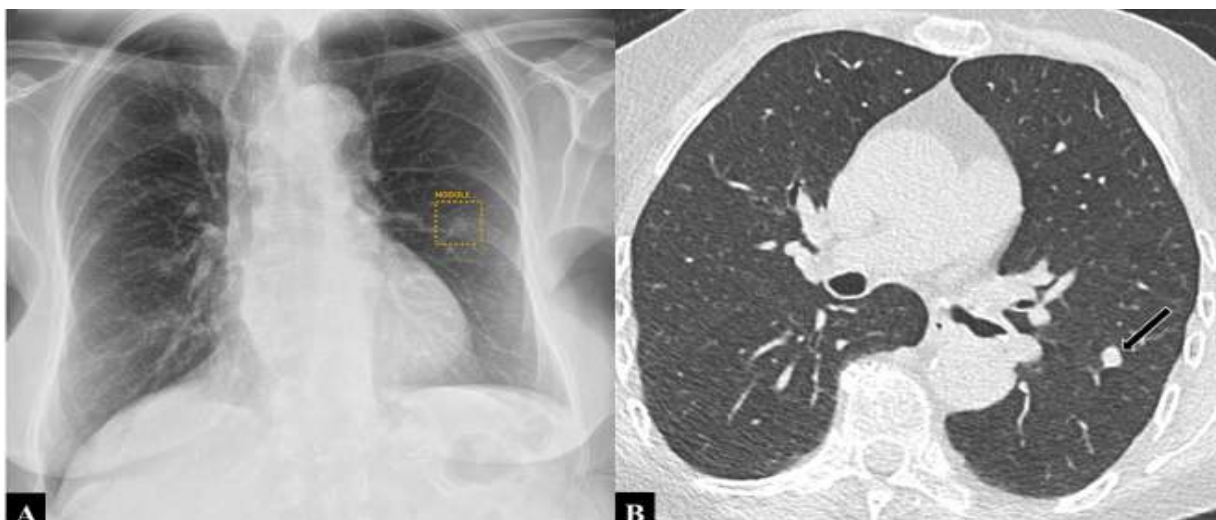Sin embargo, se siguen ampliado estas bases de datos, las cuales deben ser diversas con información adecuada, para disminuir las mayores limitaciones en su uso y por medio del uso de avatares humanos en integren la precisión de la medicina junto con la

Imagen 7. Identificación por medio de IA de nódulo pulmonar bien clasificado. A: Imagen de TAC de tórax en el plano axial con un nódulo en el área perihiliar derecha (flecha). B: Se aplicó IA basado en aprendizaje profundo que fue capaz de identificar el nódulo correctamente.



Fuente: Tomado de Margerie-Mellon C, Chassagnon G. Artificial intelligence: a critical review of applications for lung nodule and lung cancer. *Diagn Interv Imaging.* 2023;104:11-7.

Imagen 8. Identificación por medio de IA de nódulo pulmonar. "A: Se aplicó un software de aprendizaje profundo con IA a una radiografía frontal de tórax y se identificó un nódulo débilmente visible en el hemitórax izquierdo (cuadrado). B: La imagen por tac confirma este mismo en el lóbulo inferior izquierdo (Flecha)."

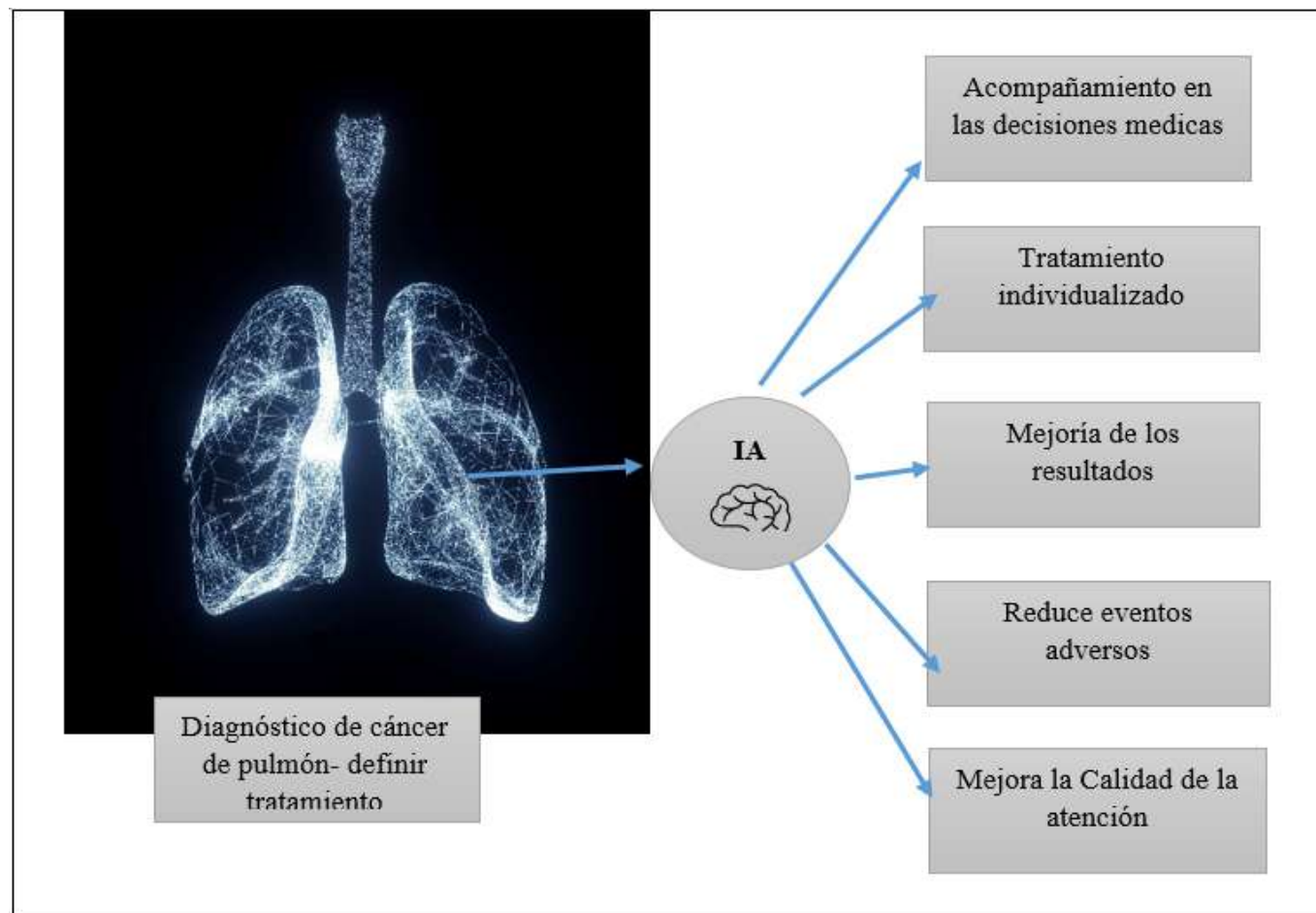


Fuente: Tomado de Margerie-Mellon C, Chassagnon G. Artificial intelligence: a critical review of applications for lung nodule and lung cancer. *Diagn Interv Imaging.* 2023;104:11-7.

práctica clínica y con ello mejorar los resultados de los pacientes, reducir eventos adversos, mejorar la calidad

de la atención, individualizar, enfocar el tratamiento y contribuir en la toma de decisiones del médico.(23)

Gráfico 4. Aplicación de la IA en otros aspectos aparte del diagnóstico



Fuente: Elaboración propia en base a Lococo et al. 2024. Imagen tomada de gráficos brindados por Word.

Barreras en la implementación de la IA en el diagnóstico del cáncer de pulmón

Las principales barreras que se han encontrado con la implementación de la IA en las imágenes radiológicas son éticas, legales, además de lo relacionado con la ausencia de conocimiento adecuado de estas tecnologías, herramientas o los procesos internos que se tienen que realizar para la adecuada funcionalidad de estos algoritmos e igualmente la posible incredulidad del médico especialista en radiología o su posible replazo en este tipo de requerimientos.

Otra de estas barreras en la regulación y aprobación para la implementación de la IA en diagnósticos o en equipos en instituciones prestadoras de servicio de salud junto con los errores que estas tecnologías puedan presentar, por lo que es necesario un adecuado estudio y regulación.

Además, hay que tener en cuenta la responsabilidad secundaria del especialista en caso de que haya un error interpretado por la IA, lo que genera demoras en su implementación, al igual que confiabilidad por este.

También secundario a su implementación dado que se ha visto mayor sensibilidad en el diagnóstico de cáncer de pulmón, siendo las patologías oncológicas enfermedades de alto costo para el sistema de salud, podría generarse con el uso de IA en conjunto con radiólogos la sobre detección y sobrediagnóstico de esta, generando así un aumento significativo de los costos para las entidades prestadoras de servicios de salud, lo que puede ser otra de las barreras para la implementación de estos sistemas, junto con los costos que pueda generar el fallo, mantenimiento o daños de estos equipos.

Hacia el futuro con la IA

A lo largo de la historia y los avances tecnológicos se ha visto que a lo largo del tiempo aumenta la información disponible en todas las bases de datos que existen, por lo que se han venido implementando muchos avances tecnológicos y más relacionados con la IA y el aprendizaje no supervisado. Sin embargo, siguen en desarrollo plataformas que contengan la suficiente información y sistemas de comunicación para poder implementarse en la práctica médica diaria y en todos

los centros de salud que se requieran que tengan la capacidad económica de adquirirlos y mantenerlos.

Con el avance progresivo, podrán permitir mejor caracterización de lo que se requiera de forma no invasiva, para mejorar el enfoque terapéutico y los diagnósticos tempranos.

Conclusiones

En conclusión, cuando tenemos alta sospecha imagenológica de cáncer pulmonar, la combinación del uso de la inteligencia artificial (IA) junto con el radiólogo que tiene una participación muy relevante, y en conjunto con un equipo multidisciplinario que evalué el uso correcto de estas herramientas, ha mostrado mayor exactitud, sensibilidad, especificidad y precisión en el diagnóstico de esta patología maligna, para así mejorar la detección temprana, el pronóstico del paciente y tener más opciones de tratamiento. (15)

Sin embargo, se sigue estudiando la implementación de la IA y su base de datos, para evitar errores o falsos positivos usando esta herramienta.

Responsabilidades morales, éticas y bioéticas

Protección de personas y animales

Los autores declaramos que, para este estudio, no se realizó experimentación en seres humanos ni en animales. Este trabajo de investigación no implica riesgos ni dilemas éticos, por cuanto su desarrollo se hizo con temporalidad retrospectiva. El proyecto fue revisado y aprobado por el comité de investigación del centro hospitalario. En todo momento se cuidó el anonimato y confidencialidad de los datos, así como la integridad de los pacientes.

Confidencialidad de datos

Los autores declaramos que se han seguido los protocolos de los centros de trabajo en salud, sobre la publicación de los datos presentados de los pacientes.

Derecho a la privacidad y consentimiento informado

Los autores declaramos que en este escrito académico no aparecen datos privados, personales o de juicio de recato propio de los pacientes.

Financiación

No existió financiación para el desarrollo, sustentación académica y difusión pedagógica.

Potencial Conflicto de Interés(es)

Los autores manifiestan que no existe ningún(os)

conflicto(s) de interés(es), en lo expuesto en este escrito estrictamente académico.

Bibliografía

- David BJ, Alejandra C, Paulina O. Tamización de cáncer de pulmón. *Rev Colomb Cancerol*. 2023.
- Snoeckx A, Franck C, Silva M, Prokop M, Schaefer-Prokop C, Revel MP. The radiologist's role in lung cancer screening. *Transl Lung Cancer Res*. 2021;10:2356-67.
- Ueda D, Yamamoto A, Shimazaki A, Walston SL, Matsumoto T, Izumi N, et al. Artificial intelligence-supported lung cancer detection by multi-institutional readers with multi-vendor chest radiographs: a retrospective clinical validation study. *BMC Cancer*. 2021;21(1).
- Abeliuk A, Gutiérrez C. Historia y evolución de la inteligencia artificial. Chile: Editorial; 2021.
- Rouhiainen L. Inteligencia artificial: 101 cosas que debes saber hoy sobre nuestro futuro. *Alenta*; 2018.
- Fabre Morales EJ, Cajilima Jimenez VM, Buele Banegas BV, Barreto Acevedo JA, Guerra Godoy EP, Rosero Chancay LA, et al. *Fundamentos de Medicina Crítica y Cuidados Intensivos*. Juan Cuevas; 2023.
- Moore KL, Dailey AF, Agur AMR. *MOORE Anatomía con orientación clínica*. 7th ed. Editorial; 2013.
- Cellina M, Cè M, Irmici G, Ascenti V, Khenkina N, Toto-Brocchi M, et al. Artificial intelligence in lung cancer imaging: unfolding the future. *Diagnostics*. 2022;12.
- Bernstein MH, Atalay MK, Dibble EH, Maxwell AWP, Karam AR, Agarwal S, et al. Can incorrect artificial intelligence (AI) results impact radiologists, and if so, what can we do about it? A multi-reader pilot study of lung cancer detection with chest radiography. *Eur Radiol*. 2023;33(11):8263-9.
- Margerie-Mellon C, Chassagnon G. Artificial intelligence: a critical review of applications for lung nodule and lung cancer. *Diagn Interv Imaging*. 2023;104:11-7.
- Gandhi Z, Gurram P, Amgai B, Lekkala SP, Lokhandwala A, Manne S, et al. Artificial intelligence and lung cancer: impact on improving patient outcomes. *Cancers*. 2023;15.
- Gandomkar Z, Khong PL, Punch A, Lewis S. Using occlusion-based saliency maps to explain an artificial intelligence tool in lung cancer screening: agreement between radiologists, labels, and visual prompts. *J Digit Imaging*. 2022;35(5):1164-75.
- Liu W, Shen N, Zhang L, Wang X, Chen B, Liu Z, et al. Research in the application of artificial intelligence to lung cancer diagnosis. *Front Med*. 2024;11.
- Nooreldeen R, Bach H. Current and future development in lung cancer diagnosis. *Int J Mol Sci*. 2021;22.
- Mathew CJ, David AM, Mathew CMJ. Artificial intelligence and its future potential in lung cancer screening. *EXCLI J*. 2020;19:1552-62.
- Nazario Dolz AM, Álvarez Matos D, Castillo Toledo L, Miyares Peña MV, Garbey Nazario A. Algunas especificidades en torno al cáncer de pulmón. *Rev Cubana Med Mil [Internet]*. 2021 [citado 2024 Ago 4]; Disponible en: <http://www.revmedmilitar.sld.cu>
- Long B, Xiong Z, Habou M. Lung cancer screening, diagnosis, and treatment: The radiologist's perspective. *Meta-Radiology*. 2024;2(1):100066.
- Díaz Rojas CA, Sierra IJ, Milanés Escobar AS, Velosa Moreno AF, Díaz Cujar AR. *Anatomía básica en la radiografía de tórax*. *Rev Medica Sanitas*. 2017;20.
- Romero JV, Soto Campos JG. *Manual de diagnóstico y terapéutica en neumología*. Coordinador José Gregorio Soto Campos. 3a ed. Capítulo 2: Radiología de tórax

- [Internet]. Sevilla: Editorial; 2016 [citado 2024 Ago 3]. Disponible en: <https://libros.ergon.es/wp-content/uploads/primeras-paginas/978-84-16270-89-7.pdf>
19. Liu JA, Yang IY, Tsai EB. Artificial intelligence (AI) for lung nodules, from the AJR special series on AI applications. *Am J Roentgenol.* 2022;219:703-12.
 20. Chiu HY, Chao HS, Chen YM. Application of artificial intelligence in lung cancer. *Cancers.* 2022;14.
 21. Tam MDBS, Dyer T, Dissez G, Morgan TN, Hughes M, Illes J, et al. Augmenting lung cancer diagnosis on chest radiographs: positioning artificial intelligence to improve radiologist performance. *Clin Radiol.* 2021;76(8):607-14.
 22. Lococo F, Ghaly G, Chiappetta M, Flamini S, Evangelista J, Bria E, et al. Implementation of artificial intelligence in personalized prognostic assessment of lung cancer: a narrative review. *Cancers (Basel).* 2024;16(10):1832.
 23. Ewals LJS, van der Wulp K, van den Borne BEEM, Pluyter JR, Jacobs I, Mavroeidis D, et al. The effects of artificial intelligence assistance on the radiologists' assessment of lung nodules on CT scans: a systematic review. *J Clin Med.* 2023;12.
 24. Derevianko A, Pizzoli SFM, Pesapane F, Rotili A, Monzani D, Grasso R, et al. The use of artificial intelligence (AI) in the radiology field: what is the state of doctor-patient communication in cancer diagnosis? *Cancers.* 2023;15.
 25. Pacurari AC, Bhattarai S, Muhammad A, Avram C, Mederle AO, Rosca O, et al. Diagnostic accuracy of machine learning AI architectures in detection and classification of lung cancer: a systematic review. *Diagnostics.* 2023;13.
 26. Instituto Nacional del Cáncer [Internet]. EE.UU.; [citado 2024 Ago 8]. Disponible en: <https://www.cancer.gov/espanol/publicaciones/diccionarios/diccionario-cancer/def/faringe>.
 27. Ewals LJS, van der Wulp K, van den Borne BEEM, Pluyter JR, Jacobs I, Mavroeidis D, et al. The Effects of Artificial Intelligence Assistance on the Radiologists' Assessment of Lung Nodules on CT Scans: A Systematic Review. Vol. 12, *Journal of Clinical Medicine. Multidisciplinary Digital Publishing Institute (MDPI)*; 2023.
Derevianko A, Pizzoli SFM, Pesapane F, Rotili A, Monzani D, Grasso R, et al. The Use of Artificial Intelligence (AI) in the Radiology Field: What Is the State of Doctor-Patient Communication in Cancer Diagnosis? Vol. 15, *Cancers. MDPI*; 2023.
 28. Pacurari AC, Bhattarai S, Muhammad A, Avram C, Mederle AO, Rosca O, et al. Diagnostic Accuracy of Machine Learning AI Architectures in Detection and Classification of Lung Cancer: A Systematic Review. Vol. 13, *Diagnostics. Multidisciplinary Digital Publishing Institute (MDPI)*; 2023.
 29. Instituto nacional del Cancer [Internet] EE UU. [Citado el 8 de agosto de 2024] recuperado a partir de: <https://www.cancer.gov/espanol/publicaciones/diccionarios/diccionario-cancer/def/faringe>