

# Utilidad de la toma de la presión intraocular por ecografía como indicador de presión intracraneana en trauma craneoencefálico. Una revision sistemática

Luis Carlos Jiménez Caicedo  Nelitza Judith Rojas Púa  Betty Liliana Coral Gaóns 

1 Luis Carlos Jiménez Caicedo\*, Escuela Latinoamericana de Medicina, esculapio1210@ hotmail.com

2 Nelitza Judith Rojas Púa, Universidad Libre de Barranquilla, nelroj@gmail.com.

3 Betty Liliana Coral Gaón, Universidad Tecnológica de Pereira, blcoral@utp.edu.co

## Historia del Artículo:

Recibido : Diciembre 2023

Aceptado: Julio 1° 2024

Publicado: Julio 2024

## Palabras Clave:

Ecografía, trauma, intraocular, diagnostico.

## Keywords:

Ultrasound, trauma, intraocular, diagnosis

## Resumen

La ecografía de la vaina del nervio óptico es una herramienta que podría emplearse para diagnóstico de hipertensión endocraneana que tiene validez en el contexto de trauma craneoencefálico severo , es una prueba sensible y específica , disponible a la cabecera del paciente , lo que permite toma de decisiones rápidas , abordajes oportunos que además nos aporta datos como predictores de mortalidad, sin embargo como estudio complementario, sin reemplazar los métodos invasivos que venimos usando en la practica diaria.

## Abstract

Optic nerve sheath ultrasound is a tool that could be used for diagnosing intracranial hypertension, particularly in the context of severe traumatic brain injury. It is a sensitive and specific test, readily available at the patient's bedside, which allows for quick decision-making and timely interventions. Additionally, it provides data that can serve as predictors of mortality. However, it should be considered a complementary study and not a replacement for the invasive methods commonly used in daily practice.

---

## \* Autor para correspondencia:

Luis Carlos Jiménez Caicedo, Escuela Latinoamericana de Medicina. mail: [esculapio1210@hotmail.com](mailto:esculapio1210@hotmail.com)

## Cómo citar:

Jiménez et al. Utilidad de la toma de la presión intraocular por ecografía como indicador de presión intracraneana en trauma craneoencefálico. Una revision sistemática. S&EMJ. Año 2024; Vol. 15: 38-46.

## Introducción

La Presión intracraneana se define como la presión que existe dentro de la bóveda craneal. Se ha determinado que el valor en adultos oscila entre 10 y 20 mmHg, por otro lado, hipertensión endocraneana es una elevación sostenida por más de 10 minutos de la PIC por encima de 20 mmHg. (1)

Según la teoría de Monro-Kellie, el contenido intracraneal se divide en 3 componentes: el parénquima cerebral, el líquido cefalorraquídeo y la sangre. Cuando alguno de los 3 componentes aumenta, este se compensa con la disminución de uno o ambos de los dos componentes restantes con el fin de mantener la PIC constante. Si se exceden los mecanismos se produce una elevación de la presión intracraneal. (2)

Una de las principales causas de hipertensión Endo craneana es el trauma craneoencefálico, este representa un problema de salud pública que causa una tasa elevada de morbilidad en nuestro medio, los mecanismos fisiopatológicos por los cuales este se presenta se dividen en lesión primaria en el cual se genera un daño directo causado por el impacto del trauma, una lesión secundaria que es consecuencia de la lesión primaria en la cual se desarrollan sangrados, edema, hiperemia y otros procesos fisiológicos que aumentan la tensión y una lesión terciaria que es la expresión tardía de los daños progresivos que no están relacionados en las lesiones anteriores. (3)

La toma de la presión intraocular por ecografía en trauma craneoencefálico ha demostrado ser una herramienta útil, rápida y costo efectiva para identificar signos de hipertensión endocraneana que nos permiten tomar decisiones clínicas de manera asertiva y de esta manera mejorar los desenlaces clínicos.

## Introduction

Intracranial pressure (ICP) is defined as the pressure inside the cranial vault. It has been determined that the normal range in adults is between 10 and 20 mmHg. On the other hand, intracranial hypertension is a sustained elevation of ICP above 20 mmHg for more than 10 minutes. (1)

According to the Monro-Kellie doctrine, the intracranial contents are divided into three components: brain parenchyma, cerebrospinal fluid, and blood. When one of these components increases, it compensates by reducing one or both of the other two components to maintain constant ICP. If these compensatory mechanisms are exceeded, intracranial pressure rises. (2)

One of the main causes of intracranial hypertension is traumatic brain injury (TBI), which represents a public health issue due to its high morbidity and mortality rates. The pathophysiological mechanisms through which this occurs are divided into primary injury, which

results from direct damage caused by the trauma impact; secondary injury, which is a consequence of the primary injury and involves bleeding, edema, hyperemia, and other physiological processes that increase pressure; and tertiary injury, which is the late expression of progressive damage unrelated to the previous injuries. (3)

Measuring intraocular pressure via ultrasound in TBI has proven to be a useful, rapid, and cost-effective tool to identify signs of intracranial hypertension, allowing for timely clinical decision-making and improved clinical outcomes.

## Objetivo

Describir como la medición de diámetro del nervio de la vaina óptica a través de ecografía intraocular, se puede comportar como predictor de pronóstico y podría representar una guía de manejo asertivo en urgencias en el contexto de pacientes con trauma craneoencefálico severo.

## Objective

Describe how the measurement of the optic nerve sheath diameter via intraocular ultrasound can serve as a prognostic predictor and potentially guide assertive management in emergency settings for patients with severe traumatic brain injury

## Metodología

Se realizó una revisión en la literatura sobre la evaluación de la toma de ecografía intraocular como herramienta para estimación de la presión intracraneana en pacientes con trauma craneoencefálico, tomando como referencia estudios publicados en los últimos 5 años a través de búsqueda en bases de datos tales como PubMed, Google académico, guías de práctica clínica y revistas médicas, según la metodología del Joanna Briggs Institute (JBI)

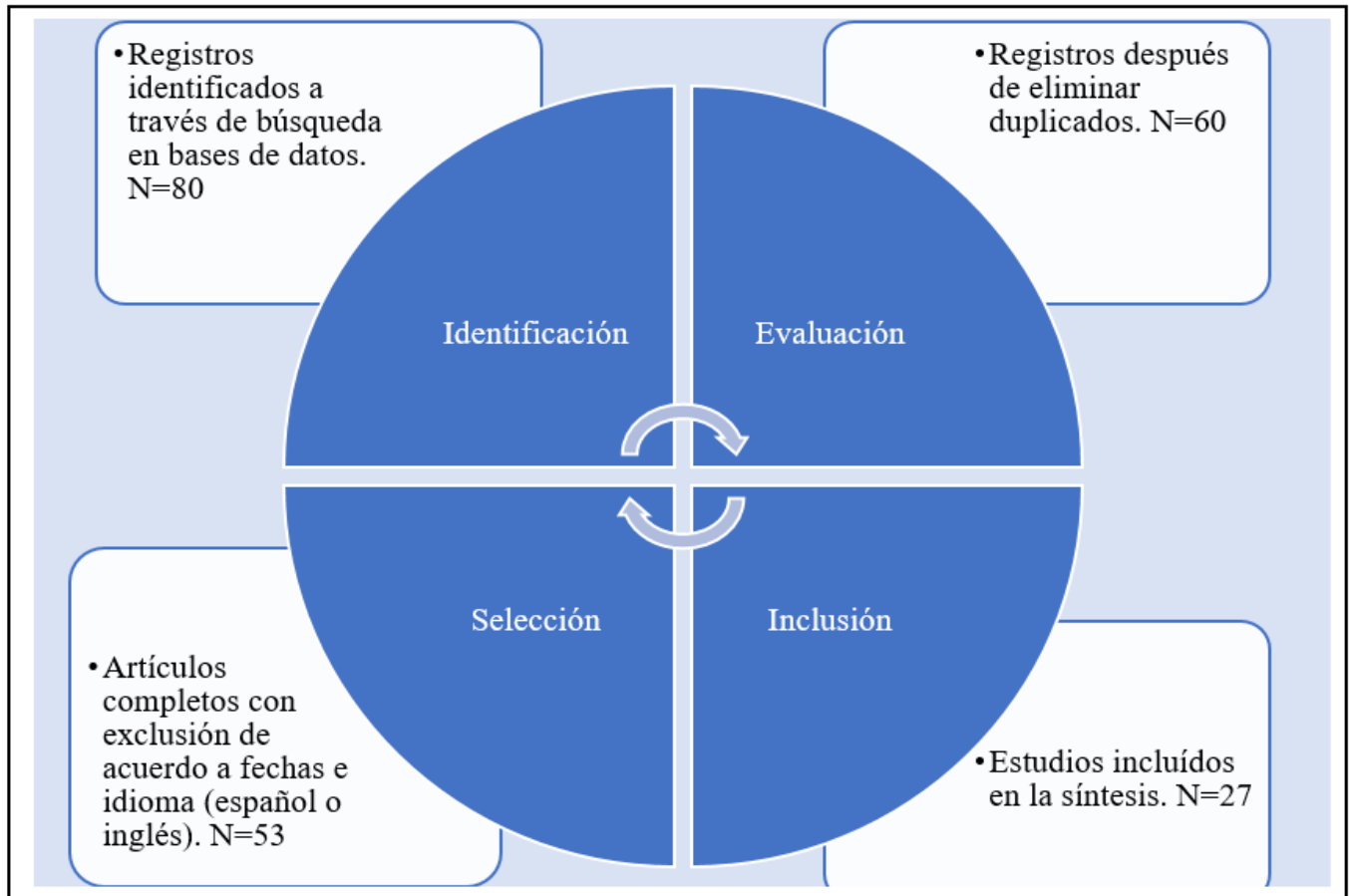
## Methodology

A literature review was conducted on the evaluation of intraocular ultrasound as a tool for estimating intracranial pressure in patients with traumatic brain injury, referencing studies published in the last 5 years through searches in databases such as PubMed, Google Scholar, clinical practice guidelines, and medical journals, following the Joanna Briggs Institute (JBI) methodology

## Conclusiones

La medición de la ecografía del nervio óptico es una herramienta útil, practica, costo efectivo, que se puede comportar como predictor de pronóstico y podría representar una guía de manejo asertivo de urgencias

Figura 1. Prisma de búsqueda



Fuente: Elaboración propia de los autores para fines de este estudio

en pacientes con trauma craneoencefálico severo, en los cuales otros métodos diagnósticos resultan más complicados, por la disponibilidad de equipo, inconvenientes para el traslado del paciente, sin embargo, faltan estudios en nuestro medio que nos ayuden a validar esta herramienta.

**Conclusions**

The measurement of the optic nerve via ultrasound is a useful, practical, and cost-effective tool that can serve as a prognostic predictor and could represent a guide for assertive management in emergency cases of patients with severe traumatic brain injury. In cases where other diagnostic methods are more complicated due to equipment availability or patient transport issues, this technique offers a viable alternative. However, more studies are needed in our region to validate this tool.

**Trauma craneoencefálico y aumento de la presión intracraneana**

El Traumatismo Craneoencefálico (TCE) es una lesión en la cabeza producida por una fuerza externa, la cual es prevenible, implica una serie de consecuencias para la calidad de vida del individuo y

un gasto considerable para los sistemas de salud (4).

El daño neurológico producido por un TCE es gradual y dinámico, con una fisiopatología cambiante. Tras el impacto se genera la lesión primaria, directamente relacionada con el mecanismo y la energía transferida. La cascada bioquímica inflamatoria posterior es la responsable de la lesión secundaria, la cual puede agravarse por fenómenos de isquemia, la disfunción mitocondrial y la inflamación que provoca la alteración del funcionamiento cerebral (5).

Esta ocasiona una elevada morbimortalidad y discapacidad neurológica, desafortunadamente no se dispone de un tratamiento neuro protector eficaz, dada la variedad de lesiones y complicaciones asociadas, la atención precoz, la monitorización multimodal en la Unidad de Cuidados Intensivos (UCI) y el manejo multidisciplinar son los pilares fundamentales para mejorar su pronóstico (5).

La presión intracraneal (PIC) elevada, o hipertensión intracraneal, es un problema frecuente en los pacientes después de una lesión cerebral. No solo es un problema neurológico agudo, sino que también se relaciona directamente con

**Tabla 1.** Escala de Glasgow. La severidad del trauma craneoencefálico se clasifica según esta escala

Parámetros	Respuesta observada
<b>Apertura ocular</b>	Espontánea (4)
	Al estímulo verbal (3)
	Al estímulo doloroso (2)
	Ninguno (1)
<b>Respuesta verbal</b>	Orientada (5)
	Confusa (4)
	Palabras inadecuadas (3)
	Sonidos incompresibles (2)
	Ninguna (1)
<b>Respuesta motora</b>	Obedece órdenes (6)
	Localiza el dolor (5)
	Movimiento de retirada (4)
	Flexión hipertónica (Decorticación)(3)
	Extensión hipertónica (Descerebración)(2)
	Ninguna (1)
<b>Interpretación</b>	
Trauma leve (13-15)	
Trauma moderado (9-12)	
Trauma grave (3-8)	

**Fuente:** Elaboración propia de los autores para fines de este estudio

el incremento de la mortalidad, o bien puede conducir a secuelas neurológicas permanentes. La hipertensión intracraneal reduce el calibre de la vasculatura cerebral y, por lo tanto, reduce el flujo sanguíneo y las presiones de perfusión cerebral. (6)

Las pruebas de diagnóstico tradicionales para el aumento de la presión intracraneal tienen muchas limitaciones. La tomografía computarizada, la prueba más utilizada, puede exponer a los pacientes a radiación innecesaria y aumentan el riesgo de complicaciones asociadas con el transporte de pacientes. Además, una tomografía computarizada es una imagen estática que no permite un seguimiento continuo. Se pueden realizar imágenes por resonancia magnética, pero es posible que no estén fácilmente disponibles, lleva más tiempo realizarlo y es más caro. La punción lumbar puede estar contraindicada cuando el aumento de la presión intracraneal es secundario, como cuando se sospecha que se trata de una lesión que ocupa espacio. (6)

La medición del diámetro del nervio óptico a través

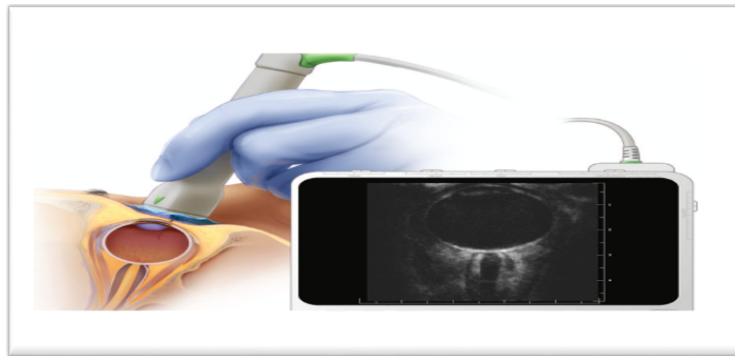
de ecografía se ha observado que tiene una buena correlación como signo indirecto no invasivo para detectar una hipertensión endocraneal (7) y tiene utilidad en el trauma craneoencefálico.

Ecografía de la vaina del nervio óptico como herramienta para detectar aumento de presión intracraneana una técnica práctica y reproducible. Ecografía ocular para medición de diámetro de la vaina del nervio óptico

### **Variabilidad de Diámetro de la Vaina del Nervio Óptico de acuerdo a variantes fisiológicas como edad, sexo y raza**

El Diámetro de la Vaina del Nervio Óptico (DVNO) normal en adultos sanos es de 3.7 mm a 5 mm, se ha demostrado que en aquellos pacientes con un DVNO mayor a 5 mm, presentan cambios en la tomografía computarizada, tales como datos de edema cerebral, hemorragia intracraneal y fractura de cráneo, además se relacionó con mayor mortalidad, mayor índice de

**Figura 1:** Izquierda. Una vista esquemática sagital del gel aplicado encima del párpado derecho cerrado, con la orientación de la mano del operador y la sonda de ecografía hacia la órbita. Derecha. La pantalla de una máquina de ecografía que muestra una sección coronal de la órbita y la vaina del nervio óptico.



**Fuente:** Tomado de Bedside Optic Nerve Ultrasonography for Diagnosing Increased Intracranial Pressure.

hospitalización y peor pronóstico (8).

Al igual que otros nervios del cuerpo humano, las fibras del nervio óptico se deterioran con el envejecimiento. Sin embargo, el diámetro promedio de los axones y el grosor dural podrían aumentar con el envejecimiento. Se demostró que la DVNO es aproximadamente constante durante la vida (9).

Varios estudios también han demostrado que diferentes valores de corte de DVNO considerando la edad y el sexo no parecen ser relevantes para la evaluación del aumento de la PIC en pacientes con TCE (10).

Sin embargo, en contraste también se describe en la literatura que el DVNO aumenta con la edad. Este hallazgo podría estar relacionado con cambios fisiológicos relacionados con la edad en la circulación del líquido cefalorraquídeo, como aumentos en los volúmenes de flujo sistólico y anterógrado del LCR en individuos de mayor edad, conduciendo a un aumento del volumen de LCR en el espacio subaracnoideo que rodea el nervio óptico, lo que luego produciría un DVNO mayor. (11)

La mayoría de estudios no son recientes y además incluyen cohortes de pacientes muy pequeñas lo que no nos aporta cifras contundentes para tomar decisiones con respecto a la variación de DVNO con la edad en la práctica clínica.

Se debe tener en cuenta también que la medición del DVNO debe evaluarse en combinación con los hallazgos clínicos, así como una tendencia en el curso del tratamiento del paciente siguiendo los rangos de DVNO previamente informados asociados con la PIC elevada. (10)

### ¿Qué dice la literatura sobre la capacidad predictiva y utilidad de la ecografía intraocular en trauma craneoencefálico severo?

Algunos trabajos demuestran que la medición DVNO

disminuye inmediatamente después de una reducción de la presión del LCR, lo que confirma que el DVNO reacciona a la PIC en tiempo real. Esto sugiere que la medición del DVNO es potencialmente un enfoque no invasivo para el monitoreo dinámico y en tiempo real de los cambios en la PIC, especialmente en las primeras etapas (11).

Entonces podemos decir que la ecografía del nervio óptico, una prueba no invasiva, rápida y fácil de usar (12), es una herramienta precisa para diagnosticar el aumento de la presión intracraneal.

Una revisión de Koziarz A. y colaboradores encontró una sensibilidad y especificidad combinadas del 97% y 86%, para pacientes que presentan lesión cerebral traumática, con correspondientes ratios de probabilidad positivos y negativos de 6,93 y 0,04 (13).

Otros estudios reportan una correlación directamente proporcional entre el diámetro de la vaina del nervio óptico y la presión intracraneal con una rho de Spearman de  $r_2 = 0.839$  ( $p=0.001$ ), una relación lineal ajustada de  $R^2 = 0.721$ , una sensibilidad de 78% y especificidad de 100%, valor predictivo positivo de (VPP) 78% y un valor predictivo negativo (VPN) del 100% con una concordancia de Kappa = 0.824. (14)

Una lectura normal del nervio óptico Ultrasonografía de vaina (<5,0 mm) tiene alta sensibilidad. Y un índice de probabilidad negativo bajo puede descartar un aumento de la presión intracraneal, mientras que un índice elevado lectura ( $\geq 5,0$  mm) con alta especificidad y positiva. El índice de probabilidad puede indicar un aumento intracraneal presión y requieren pruebas de diagnóstico confirmatorias. Por tanto, la ecografía del nervio óptico es una herramienta de diagnóstico precisa que puede resultar útil para diversas poblaciones y situaciones de pacientes. Es no invasivo, rápido y fácil de usar. (13)

Esta puede ser una prueba inicial útil para la sospecha de PIC elevada, especialmente en pacientes para los que la TC tradicional no es factible, la ecografía ocular también mostró casi el mismo resultado sensibilidad (91% frente a 90%) y mayor especificidad (82% frente a 58%) que TC cerebral (15). Y que además existe una correlación directa demostrado en varios estudios entre la DVNO y los resultados de la monitorización invasiva de la PIC, con un coeficiente de correlación de 0,59 a 0,91. (16)

Por tanto, la medición del DVNO mediante ECO ocular puede ser gran utilidad clínica ya que una técnica que permite la obtención de diagnósticos de manera rápida, es de bajo costo económico y altamente accesible, al ser un método de monitorización no invasiva se encuentra casi exento de complicaciones por lo que puede realizarse de manera repetida sin riesgos para el paciente. Es un recurso "Al lado de la cama" para pacientes que por distintos motivos no pueden ser movilizados a RNM o TAC, o incluso cuando no se tenga disponibilidad de estos recursos, Su curva de aprendizaje contiene un número de personas muy reducido, llegando a ser de diez procedimientos para personas con experiencia en ecografía de superficie básica, y de veinte para los que no la tienen, aunque en nuestra experiencia fue de un número menor aún. (17), esta curva es de breve duración para la realización de ecografía clínica básica, la cual satisface la mayoría de las habilidades en ecografía que los médicos de asistencia deberán tener (16).

La mayoría de los estudios realizados por diversos autores arrojan los mismos resultados o resultados similares en cuanto a su sensibilidad y especificidad. Uno realizado por Altayar y otros, con un DVNO > 5,0 mm reveló una sensibilidad combinada del 99 % y una especificidad del 73 %. Otro similar de Ayyan y otros, sobre 255 pacientes con DVNO promedio de 5,0 mm mostró una alta sensibilidad del 100 %, el valor predictivo negativo fue del 100 %, la especificidad del 86,9 %, con un valor predictivo positivo del 88,0 % para detectar presión intracraneal elevada. (18)

### **Limitaciones de la medición de DVNO en la práctica clínica**

Sus limitaciones se manifiestan con mayor frecuencia en pacientes con trauma ocular, enfermedad del nervio óptico y neuropatía traumática secundaria a TEC. La presencia de falsos positivos ha sido registrada en algunos casos de tumores, pseudotumores, metástasis, inflamación, hemorragia del NO, enfermedad de Graves y Sarcoidosis (15)

Existen detractores de la medición del nervio óptico en la HIC. Sin embargo, las críticas no parecen ser por la técnica y sus variantes o el proceso fisiopatológico establecido sino por no contarse con un valor de corte estándar que sugiera el límite entre la normalidad y la

hipertensión. Las desventajas prácticas son manejables y se relacionan, principalmente, con la necesidad de adquirir competencia en la técnica para optimizar la precisión, el riesgo potencial de daño por presión en el globo si la técnica es pobre y el daño potencial resultantes de los efectos térmicos y no térmicos de ultrasonido. Independiente a esto, se puede decir que el ejercicio para la medición del DVNO es sencillo y fácil de aprender y aplicar (19).

### **Discusión**

#### **¿Vale la pena la medición del DVNO para tomar decisiones en la urgencia en el contexto de trauma cráneo encefálico severo?**

Un estudio realizado en México demuestra que además junto con la escala de coma de Glasgow evidencia de forma indirecta presencia de hipertensión endocraneana lo que permitirá alertar a los médicos de urgencias para tomar las acciones terapéuticas oportunas al paciente, generando así un impacto positivo en la morbilidad y mortalidad de pacientes con Traumatismo craneoencefálico. (20)

También, se ha descrito una relación en pacientes con mayor diámetro de la vaina de nervio óptico presentan mayor mortalidad a 30 días con un punto de cohorte de 7 mm con un alta sensibilidad y especificidad. (21)

La medición ultrasónica de DVNO desempeña un papel sugestivo en la toma de decisiones clínicas, evita el retraso y el deterioro de la condición de los pacientes y favorece la reducción de la aparición de discapacidad y muerte, mejorando así el pronóstico de los pacientes de edad avanzada con lesión craneoencefálica. Por lo tanto, la monitorización rápida y eficaz de la PIC en la etapa temprana de la lesión craneoencefálica es de gran importancia para el pronóstico de los pacientes. (22)

Otro campo de investigación podría ser el desarrollo de sistemas automatizados e informatizados para la segmentación de estructuras en imágenes de ultrasonido en modo B que puedan ayudar a reducir dependencia del operador, acelerar el tiempo de adquisición y mitigar el problema de la variabilidad entre operadores. En este contexto, Gerber et al. han desarrollado un algoritmo para automáticamente estimar el DVNO a partir de 23 imágenes de ultrasonido ocular. (23)

El aumento de la PIC se observa comúnmente en pacientes con lesión craneoencefálica y tiene un cierto impacto en el pronóstico de los pacientes. Por lo tanto, contribuye a la toma de decisiones clínicas para fortalecer el monitoreo de la PIC en pacientes con lesión craneoencefálica, tomando medidas activas para controlar el aumento de la PIC, mejorando el pronóstico

de los pacientes y reduciendo las tasas de mortalidad y morbilidad. (24)

Un estudio de Mohamed Bosily y colaboradores asocia una puntuación de la escala de Glasgow significativamente menor (un valor medio de 7,275) en pacientes con PIC elevada en comparación con pacientes con PIC normal (una media valor de 13,075). Estos hallazgos los contrasta con lo evidenciado por Çanakçı. Y, et al. En 2008 quienes realizaron un estudio para investigar el valor de la medición de DVNO en pacientes acudiendo al servicio de urgencias con dolor de cabeza y una significativa una caída en la puntuación de Glasgow en pacientes con aumento de la PIC también encontraron correlación inversa significativa entre la DVNO media y el Glasgow de los pacientes. (25)

Teniendo en cuenta que la predicción de mortalidad de un factor fundamental a la hora de evaluar una técnica, en una tesis de un aspirante a medicina de urgencias, encontró relación en pacientes con mayor diámetro de la vaina de nervio óptico presentan mayor mortalidad a 30 días con un punto de cohorte de 7 mm con un alta sensibilidad y especificidad y cita un estudio de Amini y cols, que determino que cuando exista un valor del diámetro de la vaina del nervio óptico mayor a 5 mm acompañado de riesgo o clínica de hipertensión intracraneal súbita, se debe iniciar el tratamiento precoz para disminuir la presión intracraneal. (26)

Podemos decir entonces que la medición del diámetro de la vaina del nervio óptico a través de ecografía, es una herramienta segura y de bajo costo para la cabecera del paciente, con el potencial de evaluar a pacientes que necesitan otras imágenes neurológicas y a aquellos que pueden necesitar una medición invasiva de la PIC. (27)

## Conclusiones

La medición de la ecografía del nervio óptico es una herramienta útil, practica, costo efectivo, que se puede comportar como predictor de pronóstico y podría representar una guía de manejo asertivo de urgencias en pacientes con trauma craneoencefálico severo, en los cuales otros métodos diagnósticos resultan mas complicados, por la disponibilidad de equipo, inconvenientes para el traslado del paciente, sin embargo, faltan estudios en nuestro medio que nos ayuden a validar esta herramienta.

Varios estudios han investigado y concluido que existe una fuerte asociación entre la distensión del DVNO y un aumento de la PIC con valores de sensibilidad, especificidad, VPP y precisiones superiores al 95%

Aunque desde hace años se ha venido estudiando utilidad de esta herramienta faltan estudios multicéntricos de ensayo clínico aleatorizados en nuestro país, que nos permitan tener mayor evidencia

en nuestro medio que soporte las teorías que se han venido desarrollando, teniendo en cuenta las limitaciones en muchos de nuestros centros de urgencias para la accesibilidad de métodos invasivos.

## Responsabilidades morales, éticas y bioéticas

### Protección de personas y animales

Los autores declaramos que, para este estudio, no se realizó experimentación en seres humanos ni en animales. Este trabajo de investigación no implica riesgos ni dilemas éticos, por cuanto su desarrollo se hizo con temporalidad retrospectiva. El proyecto fue revisado y aprobado por el comité de investigación del centro hospitalario. En todo momento se cuidó el anonimato y confidencialidad de los datos, así. como la integridad de los pacientes.

### Confidencialidad de datos

Los autores declaramos que se han seguido los protocolos de los centros de trabajo en salud, sobre la publicación de los datos presentados de los pacientes.

### Derecho a la privacidad y consentimiento informado

Los autores declaramos que en este escrito académico no aparecen datos privados, personales o de juicio de recato propio de los pacientes.

### Financiación

No existió financiación para el desarrollo, sustentación académica y difusión pedagógica.

### Potencial Conflicto de Interés(es):

Los autores manifiestan que no existe ningún(os) conflicto(s) de interés(es), en lo expuesto en este escrito estrictamente académico.

## Bibliografía

- Rodríguez-Boto G, Rivero-García M, Gutiérrez-González R, Márquez-Rivas J. Conceptos básicos sobre la fisiopatología cerebral y la monitorización de la presión intracraneal. **Neurología** [Internet]. 2015;30(1):16-22. Disponible en: <http://dx.doi.org/10.1016/j.nrl.2012.09.002>
- Galofre-Martínez MC, Puello-Martínez D, Arévalo-Sarmiento A, Ramos-Villegas Y, Quintana-Pájaro L, Moscote-Salazar LR. Doctrina Monroe-Kellie: fisiología y fisiopatología aplicada para el manejo Neurocrítico. **Rev Chil Neurocir** [Internet]. 2019 [citado el 15 de agosto de 2024];45(2):169-74. Disponible en: <https://revistachilenadeneurocirugia.com/index.php/revchilneurocirugia/article/view/131>
- Páucar C, Luís J. Manejo inicial del paciente

- con trauma craneoencefálico e hipertensión endocraneana aguda. **Acta médica Perú** [Internet]. 2011 [citado el 15 de agosto de 2024];28(1):39-45. Disponible en: [http://www.scielo.org.pe/scielo.php?script=sci\\_arttext&pid=S1728-59172011000100007](http://www.scielo.org.pe/scielo.php?script=sci_arttext&pid=S1728-59172011000100007)
4. Neira AGB, Macera SPH, Ordoñez WJÁ, Conforme WAD. Traumatismo Craneoencefálico: Importancia de su Prevención y Tratamiento. **Anal comport las líneas crédito través corp. Financ. Nal. su aporte al desarrollo de las PYMES Guayaquil 2011-2015** [Internet]. 2019 [citado el 19 de noviembre de 2023];3(2):467-83. Disponible en: <https://dialnet.unirioja.es/servlet/articulo?codigo=7066859>
  5. Val-Jordán E, Fuentes-Esteban D, Casado-Pellejero J, Nebra-Puertas A. Actualización en el manejo de la hipertensión intracraneal tras un traumatismo craneoencefálico. **Sanid Mil** [Internet]. 2023 [citado el 19 de noviembre de 2023];79(1):52-60. Disponible en: [https://scielo.isciii.es/scielo.php?script=sci\\_arttext&pid=S1887-85712023000100012](https://scielo.isciii.es/scielo.php?script=sci_arttext&pid=S1887-85712023000100012)
  6. Rojas-Murillo T, Olvera-González N. Relación entre la medición por tomografía y ecografía del diámetro de la vaina del nervio óptico como estimador no invasivo de la presión intracraneal. **Cir Cir** [Internet]. 2022 [citado el 19 de noviembre de 2023];90(2). Disponible en: [https://www.cirugiaycirujanos.com/frame\\_esp.php?id=656](https://www.cirugiaycirujanos.com/frame_esp.php?id=656)
  7. Medición del diámetro del nervio óptico por ecografía modo B como signo indirecto de hipertensión endocraneal [Internet]. **Elsevier.es**. [citado el 19 de noviembre de 2023]. Disponible en: <https://www.elsevier.es/es-revista-neurologia-295-avance-resumen-medicion-del-diametro-del-nervio-S0213485321000128>
  8. Itzel González-Martínez K, Giovanni Cerón-Solano A, Rafael Cañez-Martínez D, Javier López-Parra F, Eduardo Bejarano-López L. Ultrasound of the optical nerve sheath diameter as an indicator of the increase of the intracranial pressure (ICP) in patients with traumatic brain injury.
  9. Zhu S, Cheng C, Zhao D, Zhao Y, Liu X, Zhang J. The clinical and prognostic values of optic nerve sheath diameter and optic nerve sheath diameter/eyeball transverse diameter ratio in comatose patients with supratentorial lesions. **BMC Neurol** [Internet]. 2021;21(1). Disponible en: <http://dx.doi.org/10.1186/s12883-021-02285-7>
  10. Cardim D, Czosnyka M, Chandrapatham K, Badenes R, Bertuccio A, Noto AD, et al. Effects of age and sex on optic nerve sheath diameter in healthy volunteers and patients with traumatic brain injury. **Front Neurol** [Internet]. 2020;11. Disponible en: <http://dx.doi.org/10.3389/fneur.2020.00764>
  11. Sartoretti T, Wyss M, Sartoretti E, Reischauer C, Hainc N, Graf N, et al. Dependencias de sexo y edad de los parámetros de dinámica del líquido cefalorraquídeo acueductal en sujetos sanos. **Front Aging Neurosci**. 2019;11:199. DOI: 10.3389/fnagi.2019.00199
  12. Chen L, Wang L, Hu Y, et al. Ultrasonic measurement of optic nerve sheath diameter: a non-invasive surrogate approach for dynamic, real-time evaluation of intracranial pressure. **British Journal of Ophthalmology** 2019;103:437-441.
  13. Vista de Utilidad diagnóstica de la ecografía de vaina de nervio óptico (EVNO), como método no invasivo para la detección de hipertensión intracraneal. Estudio prospectivo de 95 mediciones comparado con monitoreo invasivo en Chile [Internet]. **Revista Chilena de Neurocirugía** [Internet]. [citado el 19 de noviembre de 2023]. Disponible en: <https://revistachilenadeneurocirugia.com/index.php/revchilneurocirugia/article/view/9/6>
  14. Koziarz A, Sne N, Kegel F, Nath S, Badhiwala JH, Nassiri F, et al. Bedside optic nerve ultrasonography for diagnosing increased intracranial pressure: A systematic review and meta-analysis. **Ann Intern Med** [Internet]. 2019;171(12):896. Disponible en: <http://dx.doi.org/10.7326/m19-0812>
  15. Quero A, Valera R. Medición del diámetro de la vaina del nervio óptico mediante ultrasonografía como indicador de hipertensión intracraneal en pacientes con traumatismo craneoencefálico. **Boletín Médico de Postgrado** 2023;39(1):52-56. DOI: 10.5281/zenodo.7482753 ISSN: 2791-3848
  16. Boletín Médico de Postgrado 2023;39(1):52-56. DOI: 10.5281/zenodo.7482753 ISSN: 2791-3848
  17. Sun Hwa Lee, Hyun Soo Kim, Seong Jong Yun. Optic nerve sheath diameter measurement for predicting raised intracranial pressure in adult patients with severe traumatic brain injury: A meta-analysis. **Journal of Critical Care**. 2020;56:182-187. Disponible en: <https://doi.org/10.1016/j.jcrc.2020.01.006>
  18. Fajardo Quesada AJ, Licea González M de LÁ, Brizuela Fernández Y. Optic nerve ultrasound to estimate intracranial hypertension in adult patients with neurotrauma. **Rev Cubana Med** [Internet]. 2023 [citado el 5 de agosto de 2024];62(2). Disponible en: [http://scielo.sld.cu/scielo.php?script=sci\\_arttext&pid=S0034-75232023000200014&lng=en&nrm=iso](http://scielo.sld.cu/scielo.php?script=sci_arttext&pid=S0034-75232023000200014&lng=en&nrm=iso)
  19. Ricardo G, Montalvo GI, Cabeza M, De Validación E, Alexander Martínez Burbano B, Tarquiño E, et al. Validación de la evaluación por ultrasonido de la vaina del nervio óptico para la cuantificación de la presión intracraneana en grandes altitudes [Internet]. Hospital de Especialidades Carlos Andrade Marín; 2019. Disponible en: [https://docs.bvsalud.org/biblioref/2019/08/1015162/revista\\_cambios\\_enero\\_junio\\_2019\\_n18\\_1\\_58-62.pdf](https://docs.bvsalud.org/biblioref/2019/08/1015162/revista_cambios_enero_junio_2019_n18_1_58-62.pdf)
  20. Munawar K, Khan MT, Hussain SW, Qadeer A, Shad ZS, Bano S, et al. Optic nerve sheath diameter correlation with elevated intracranial pressure determined via ultrasound. **Cureus** [Internet]. 2019 [citado el 19 de noviembre de 2023];11(2). Disponible en: <https://www.cureus.com/articles/17847-optic-nerve-sheath-diameter-correlation-with-elevated-intracranial-pressure-determined-via->



- ultrasound#!/.
21. Ecografía ocular para la estimación de la presión intracraneal: estudio de la factibilidad de la técnica [Internet]. **Revista Chilena de Anestesia**. Sociedad de Anestesiología de Chile; 2019 [citado el 19 de noviembre de 2023]. Disponible en: <https://revistachilenadeanestesia.cl/ecografia-ocular-estudio-factibilidad>
  22. Ochoa Peña S, Montalvo GI, et al. Ecografía para determinar la presión intracraneal, avances en la medicina crítica [Internet]. **Acta Medica Colombiana**; 2021 [citado el 19 de noviembre de 2023]. Disponible en: <https://actamedcolombiana.com>
  23. Sosa Remón A, Jerez Álvarez AE, Remón Chávez CE. Ultrasonografía del diámetro de la vaina del nervio óptico en el monitoreo de la presión intracraneal. *Rev Cuba Anestesiol Reanim* [Internet]. 2021 [citado el 19 de noviembre de 2023];20(3). Disponible en: [http://scielo.sld.cu/scielo.php?pid=S1726-67182021000300008&script=sci\\_arttext](http://scielo.sld.cu/scielo.php?pid=S1726-67182021000300008&script=sci_arttext)
  24. Tesis D. Dr. Alfredo Quesada Escalante [Internet]. Uaslp.mx. [citado el 28 de noviembre de 2023]. Disponible en: <https://ninive.uaslp.mx/xmlui/bitstream/handle/i/8200/Tesis.E.FM.2023.Relaci%c3%b3n.Quesada.pdf?sequence=1&isAllowed=y>
  25. Qiao Z, Wang L, Li S, Li Y, Gao N, Jia L, et al. Ultrasonic measurement of optic nerve sheath diameter in elderly patients with craniocerebral injury. *American Journal of Translational Research*. 2021;13(4):3466.
  26. Mohamed Bosily Mabrouk, Sohair Mostafa Soliman, Ashraf Mohamed Faridand Rasha Mahmoud Dawou. Ultrasound Measurement of Optic Nerve Sheath Diameter for Detection of Increased Intracranial Pressure in Adult Patients with Traumatic Brain Injury in Emergency Department. *Nat Sci* 2019;17(8):97-103]. ISSN 1545-0740 (print); ISSN 2375-7167 (online). <http://www.sciencepub.net/nature>. 14. doi:10.7537/marsnsj170819.14.
  27. Uaslp.mx. [citado el 27 de noviembre de 2023]. Disponible en: <https://repositorioinstitucional.uaslp.mx/xmlui/bitstream/handle/i/7612/Tesis.E.FM.2022.Asociaci%c3%b3n.Mart%c3%adnez.pdf?sequence=1&isAllowed=y>
  28. Lochner P, Czosnyka M, Naldi A, Lyros E, Pelosi P, Mathur S, et al. Optic nerve sheath diameter: present and future perspectives for neurologists and critical care physicians. *Neurol Sci* [Internet]. 2019;40(12):2447-57. Disponible en: <http://dx.doi.org/10.1007/s10072-019-04015-x>.