Scientific & Education Medical Journal

Scientific & Education Medical Journal / Vol. 5, N° 3, 2025

CC BY NC SA

Variedades de la cirugía intrauterina en fetos con mielomeningocele, desde el contexto de la vanguardia ginecológica y pediátrica

Laura Natalia Cárdenas Castro[1] Adriana Lizeth García Angel[2] Lina Maryudi Rodriguez López[3]

1 Laura Natalia Cárdenas Castro, Universidad El Bosque, castronatic2001@gmail.com
2 Adriana Lizeth García Angel, Fundación Universitaria Sanitas, Adgarciangel@gmail.com
3 Lina Maryudi Rodriguez López, Universidad del Tolima,linismrl@gmail.com

Historia del Artículo:

Recibido: Octubre 1° 2024
Aceptado: Junio 15° 2025
Publicado: Julio 1° 2025

Palabras Clave:
Myelomeningocele, Spina bífida, microneurocirugía; cirugía fetal; disrafismo espinal; resonancia magnética; ultrasonido; prenatal; sistema nervioso central; enfermedades fetales; diagnóstico prenatal

Keywords:
Myelomeningocele; spina bifida; Microneurosurgery; fetal surgery; spinal dysraphism; magnetic resonance imaging; ultrasound; prenatal; central nervous system; fetal diseases; prenatal diagnosis

Resumen

Las disrafias espinales son una indicación importante de resonancia magnética fetal (RMF), considerando la evaluación de posibles candidatos para cirugía intrauterina.
El mielomeningocele es la malformación congénita, dentro de los defectos del tubo neural, más grave compatible con la vida
En 2011 se publicó el estudio Management of Mielomeningocele Study (MOMS), estudio aleatorizado comparando los fetos operados prenatalmente con los operados postnatalmente. Los resultados mostraron la reducción de la necesidad de derivaciones ventrículo-peritoneales y una mejoría de la función motora con la intervención prenatal sin reportar una importante morbilidad materna.
La descripción y el nivel del daño espinal, el grado de hidrocefalia, la magnitud de la herniación del cerebelo, y la presencia de lesiones asociadas son variables importantes, útiles para la planificación preoperatoria y la comparación con estudios posnatales.

Abstract

Spinal dysraphisms are an important indication for fetal magnetic resonance imaging (fetal MRI), particularly in the evaluation of potential candidates for intrauterine surgery.
Myelomeningocele is the most severe congenital malformation among neural tube defects that is compatible with life.
In 2011, the Management of Myelomeningocele Study (MOMS) was published, a randomized trial comparing fetuses treated with prenatal surgery versus those treated postnatally. The results demonstrated a reduction in the need for ventriculoperitoneal shunting and an improvement in motor function with prenatal intervention, without reporting significant maternal morbidity.
The description and level of spinal damage, the degree of hydrocephalus, the extent of cerebellar herniation, and the presence of associated lesions are important variables that are useful for preoperative planning and for comparison with postnatal studies.

*** Autor para correspondencia:**

Laura Natalia Cárdenas Castro, Universidad Militar Nueva Granada mail: castro natic2001@gmail.com

Cómo citar: as
Cárden et al. Variedades de la cirugía intrauterina en fetos con mielomeningocele, desde el contexto de la vanguardia ginecológica y pediátrica. S&EMJ. Año 2025; Vol.5 : 5-19.

Introducción:

La espina bífida abierta o mielomeningocele es una malformación severa del sistema nervioso central en la cual un cierre incompleto de la columna vertebral expone tejido medular. Se localiza preferentemente en la región lumbar y se calcula que su incidencia es de aproximadamente 1/1.000 nacimientos[1]. Se caracteriza por un cierre incompleto del tubo neural, esto lleva a una falta de inducción del cierre de la columna ósea, de los planos musculares y de la piel, quedando la médula espinal y las meninges expuestas al líquido amniótico de la cavidad uterina. Este tejido neural expuesto se daña en forma mecánica por roce a medida que el feto va creciendo. Además, el líquido amniótico va cambiando su composición a medida que progresa el embarazo, volviéndose más alcalino y generando daños químicos sobre la sensible placa neural.

Esta patología se encuentra dentro de las 10 primeras causas de mortalidad neonatal[2] y se asocia a una significativa morbilidad, incluyendo los efectos de la hidrocefalia (80%)[3], distintos grados de parálisis de los miembros inferiores de acuerdo con el nivel vertebral afectado e incontinencia mixta (50-90%).[4]En la primera infancia, la mortalidad llega a ser del 35% en aquellos pacientes con síntomas de disfunción del tronco del encéfalo secundaria a malformación de *Chiari II*.[5]

Actualmente se reconoce que el daño asociado a espina bífida no solo se produce por neurulación incompleta, sino también por exposición de tejido nervioso vulnerable al ambiente intrauterino, lo que es más manifiesto después de las 26 semanas de gestación. Por este motivo, la espina bífida abierta se ha convertido en la primera anomalía no letal en la que se considera cirugía intrauterina con el fin de realizar rescate neurológico, preservación de la función neuromotora y revertir la herniación del cerebro posterior.

El estudio aleatorizado MOMS[6] demostró que la cirugía intrauterina reduce la necesidad de derivación ventrículo-peritoneal a la mitad, mejora en forma significativa la función motora evaluada a los 30 meses de vida en comparación con la cirugía neonatal convencional, y considera la RMF en la evaluación prequirúrgica de estos pacientes.

La resonancia magnética, que ha revolucionado el diagnóstico por imágenes en todas las áreas de la medicina, se hizo parte del diagnóstico prenatal con la introducción de secuencias rápidas y ultrarrápidas, que disminuyeron los artefactos de movimiento, lo que permitió visualizar el feto con imágenes multiplanares, sin uso de radiación y con una resolución de contraste de tejidos no descrita por otras técnicas.

Teniendo en cuenta que la RMF no es realizada como procedimiento estándar en pacientes con ultrasonidos normales, la valoración de verdaderos o falsos negativos tendrá un valor cuestionable[7]. De esta forma, el valor de la RMF en la evaluación de la patología del sistema nervioso central, desde hace varios años, ha estado centrado en el aporte de información adicional al ultrasonido y en la manera en que esta información es capaz de cambiar las decisiones clínicas[8].

En términos generales, y de acuerdo con la revisión realizada por *Rossi y Prefumo*[8], se estima actualmente que en la evaluación del sistema nervioso central los hallazgos pueden ser confirmados posnatalmente (o *post mortem*) en cerca del 90% de los casos, y que la RMF agrega hallazgos a la ecografía en alrededor de un 18%, principalmente en relación con anomalías de la línea media, alteraciones de la fosa posterior, determinación y cuantía de la dilatación del sistema ventricular, tumores, maduración de la corteza cerebral, alteraciones de la migración, lesiones isquémicas y hemorragias, y en la evaluación del contenido en presencia de hernias[9]. Los cambios de conducta motivados por estos hallazgos se estiman, actualmente, cercanos al 30% de los casos estudiados en las mismas series, por lo que apoyan su indicación, como examen de segunda línea, frente a alteraciones detectadas en ecografía.

Introduction

Open spina bifida, or myelomeningocele, is a severe malformation of the central nervous system in which incomplete closure of the vertebral column results in exposure of the spinal cord tissue. It is most commonly located in the lumbar region, with an estimated incidence of approximately 1 in 1,000 live births.[1] It is characterized by incomplete closure of the neural tube, leading to failure of induction of closure of the bony spine, muscular layers, and skin, leaving the spinal cord and meninges exposed to the amniotic fluid within the uterine cavity. This exposed neural tissue sustains mechanical damage due to friction as the fetus grows. In addition, the composition of the amniotic fluid changes as pregnancy progresses, becoming more alkaline and causing chemical injury to the highly sensitive neural plate.

This condition is among the ten leading causes of neonatal mortality[2] and is associated with significant morbidity, including the effects of hydrocephalus (80%),[3] varying degrees of lower-limb paralysis depending on the affected vertebral level, and mixed urinary and fecal incontinence (50–90%).[4] During early childhood, mortality may reach 35% in patients with symptoms of brainstem dysfunction secondary to Chiari II malformation.[5]

It is now recognized that the damage associated with spina bifida is not only the result of incomplete neurulation, but also of prolonged exposure of vulnerable neural tissue to the intrauterine environment, which

becomes more pronounced after 26 weeks of gestation. For this reason, open spina bifida has become the first nonlethal anomaly for which intrauterine surgery is considered, with the goal of achieving neurological rescue, preservation of neuromotor function, and reversal of posterior brain herniation.

The randomized MOMS trial[6] demonstrated that intrauterine surgery reduces the need for ventriculoperitoneal shunting by half and significantly improves motor function assessed at 30 months of age compared with conventional neonatal surgery. This study also established fetal MRI as part of the preoperative evaluation of these patients.

Magnetic resonance imaging, which has revolutionized diagnostic imaging across all areas of medicine, became part of prenatal diagnosis with the introduction of rapid and ultrarapid sequences that reduced motion artifacts. This advancement enabled multiplanar visualization of the fetus without the use of ionizing radiation and with a level of soft-tissue contrast resolution unmatched by other imaging techniques.

Because fetal MRI is not performed as a standard procedure in patients with normal ultrasound findings, the assessment of true or false negatives is of questionable value.[7] Consequently, for several years, the role of fetal MRI in evaluating central nervous system pathology has focused on its ability to provide additional information beyond ultrasound and on how this information can influence clinical decision-making.[8] In general terms, and according to the review by Rossi and Prefumo,[8] findings in central nervous system evaluation can currently be confirmed postnatally (or post mortem) in approximately 90% of cases, and fetal MRI adds findings to ultrasound in about 18% of cases. These additional findings mainly relate to midline anomalies, posterior fossa abnormalities, assessment and quantification of ventricular dilation, tumors, cortical maturation, migration disorders, ischemic and hemorrhagic lesions, and evaluation of hernia contents.[9] Changes in clinical management prompted by these findings are currently estimated at nearly 30% of cases in the same series, supporting the indication of fetal MRI as a second-line examination when abnormalities are detected on ultrasound.

Metodología

Se realizó una búsqueda sistemática en PubMed, Scielo, Elsevier, Revista Chilena de Anestesia y *Journal* sin límite de tiempo (la primera búsqueda fue en Septiembre de 2016 y la última actualización en abril de 2024). La estrategia de búsqueda para todas las bases de datos incluyó los descriptores: "Cirugía Fetal intrauterina", "Feto", "Tipos de Anestesia", "Nivel de lesiónón", "Resonancia magnética fetal" y otros términos combinados con los operadores booleanos AND y OR y se definieron de la siguiente manera: ((*Streptomyces* acción*) y (Acné* o "*Staphylococcus epidermidis*" o "*Staphylococcus aureus*" o "*cutibacterium acnés*" o "*propionibacterium* acnés") Y (antibacteriano o quórum o "quórum de extinción")).

Se utilizó "acné" en lugar de "acné vulgar", ya que es más general y de uso más común, y se incluyó el término "quórum" para los investigadores que utilizaron inhibidores de detección de quórum en lugar de "extinción de quórum".

Además, para la síntesis los trabajos se agruparon por el tipo de actividad biológica reportada.

Methodology

A systematic search was conducted in PubMed, SciELO, Elsevier, Revista Chileno de Anestesia, and Journal, with no time restrictions (the initial search was performed in September 2016 and the last update in April 2024). The search strategy for all databases included the descriptors: "intrauterine fetal surgery," "fetus," "types of anesthesia," "level of lesion," "fetal magnetic resonance imaging," and other terms combined using the Boolean operators AND and OR. The strategy was defined as follows:

((Streptomyces action) AND (acne* OR "Staphylococcus epidermidis" OR "Staphylococcus aureus" OR "Cutibacterium acnes" OR "Propionibacterium acnes") AND (antibacterial OR quorum OR "quorum quenching")).*

The term "acne" was used instead of "acne vulgaris" because it is more general and more commonly used, and the term "quorum" was included to capture studies in which investigators used quorum-sensing inhibitors rather than the term "quorum quenching."

Additionally, for synthesis purposes, the studies were grouped according to the type of biological activity reported.

Objetivo

Describir los cambios anatómicos observados en Resonancia Magnética antes y después de la corrección intrauterina del Mielomeningocele. Con enfoque en las especialidades de Gineco Obstetricia y Pediatría.

Objetive

To describe the anatomical changes observed on magnetic resonance imaging before and after intrauterine correction of myelomeningocele, with a focus on the specialties of Obstetrics and Gynecology and Pediatrics.

Resultados esperados

La reparación prenatal se asoció con una edad gestacional menor al nacer (un estudio, 158 lactantes, diferencia de medias [DM] -3,20 semanas; IC del 95%: -3,93 a -2,47) y un aumento correspondiente en el riesgo de nacimiento prematuro antes de las 37 semanas (un estudio, 158 lactantes, CR 5,30; IC del 95%: 3,11 a 9,04)

Algoritmo N° 1. Prisma de la Búsqueda

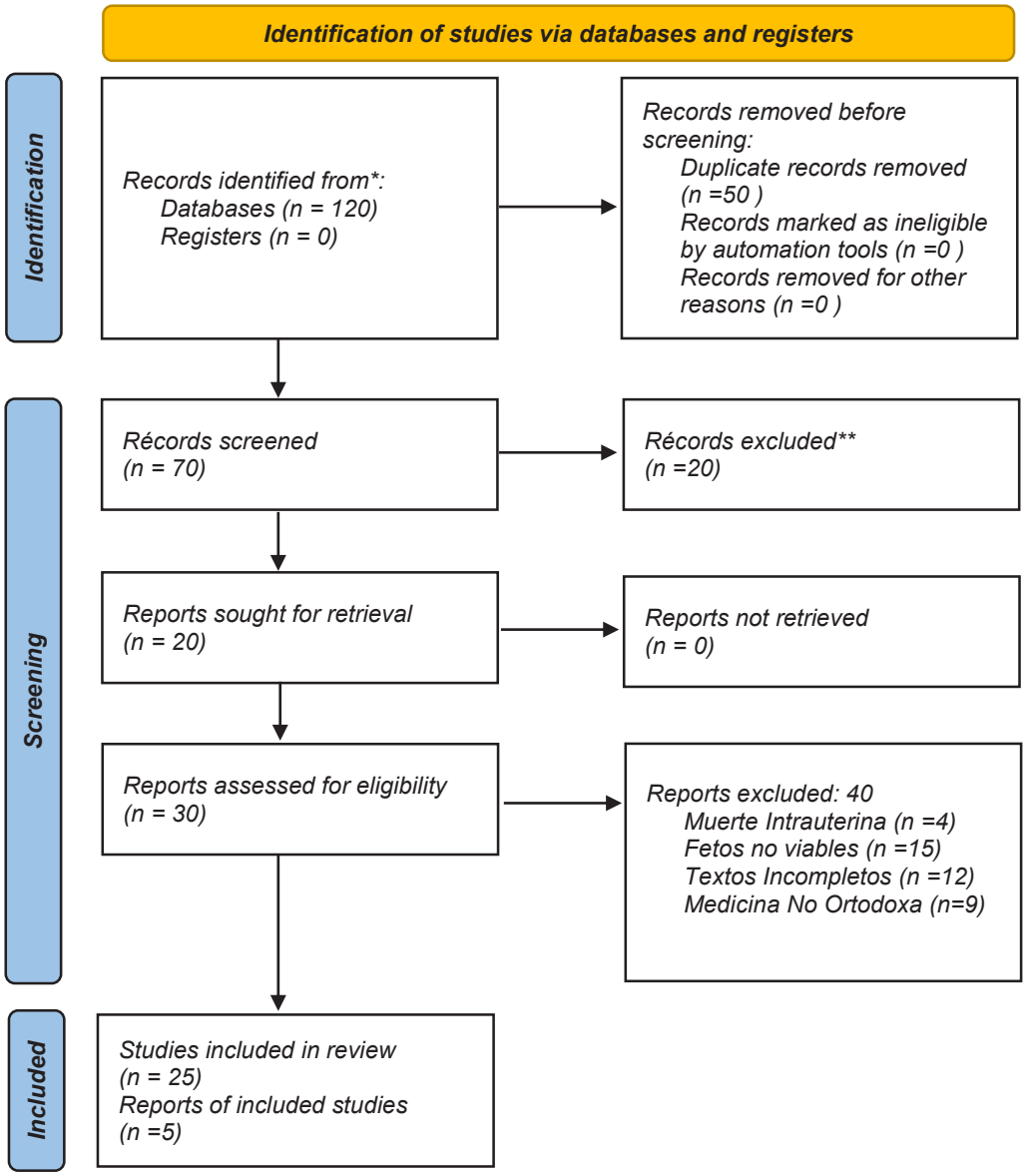

Fuente: Adaptado en base a Page MJ, et al. BMJ 2021;372:n71. doi: 10.1136/bmj.n71. La declaración PRISMA 2020: una guía actualizada para la presentación de informes de revisiones sistemáticas.

y nacimiento prematuro antes de las 34 semanas (un estudio, 158 lactantes, CR 9,23; IC del 95%: 3,45 a 24,71). La reparación prenatal se asoció con una reducción de la hidrocefalia dependiente de anastomosis y hernia moderada a grave del rombencéfalo. En las pacientes la reparación prenatal se asoció con un aumento en la rotura prematura de membranas (un estudio, 158 pacientes, CR 6,15; IC del 95%: 2,75 a 13,78) pero no hubo pruebas claras de diferencias en el riesgo de corioamnionitis o transfusión sanguínea, aunque, nuevamente, las tasas de eventos fueron poco frecuentes.

Expected Results

Prenatal repair was associated with a lower gestational age at birth (one study, 158 infants; mean difference [MD] −3.20 weeks; 95% confidence interval [CI]: −3.93 to −2.47) and a corresponding increase in the risk of preterm birth before 37 weeks (one study, 158 infants; risk ratio [RR] 5.30; 95% CI: 3.11 to 9.04) and before 34 weeks of gestation (one study, 158 infants; RR 9.23; 95% CI: 3.45 to 24.71). Prenatal repair was associated with a reduction in shunt-dependent hydrocephalus and moderate-to-severe hindbrain herniation.

In mothers, prenatal repair was associated with an increased risk of premature rupture of membranes (one study, 158 patients; RR 6.15; 95% CI: 2.75 to 13.78), but there was no clear evidence of differences in the risk of chorioamnionitis or blood transfusion, although event rates were infrequent.

Conclusiones

La reparación prenatal del MMC, que ha ido

evolucionando desde la cirugía abierta hasta el abordaje fetoscópico con exteriorización uterina y cierre del defecto en un plano, ha conllevado una adaptación progresiva de la técnica anestésica tanto en las gestantes como en el feto.

En segundo lugar, que la técnica quirúrgica abierta se asocia a más inestabilidad hemodinámica en la gestante que la técnica fetoscópica. Por último, los avances en la monitorización hemodinámica (con la introducción de sistemas de determinación del gasto cardiaco por onda de pulso) y de protocolos de fluidoterapia guiada por objetivos, han supuesto cambios en el control y tratamiento perioperatorio de las gestante.

Dentro de los casos citados, la herniación cerebral como parte de la malformación de *Chiari* tipo II, se revirtió completamente en 2 pacientes del grupo de cirugía abierta (33,3%), en 7 del fetoscópico (2 del grupo "*patch and glue*", 18,1%, y 5 del grupo cierre de piel, 55,5%). Todos los neonatos del grupo de cirugía abierta necesitaron derivación ventrículo-peritoneal, 5 de ellos en el primer mes de vida y el otro después de 6 meses. En el grupo fetoscópico, el 80,9% precisó derivación. Estas diferencias no fueron significativas (p=0,143). Dentro del grupo fetoscópico con técnica "patch and glue", solo un paciente no requirió derivación (91,7% sí) y todos ellos en el primer mes de vida. Los casos de cirugía fetoscópica mediante cierre de piel requirieron derivación en 6 neonatos (66,7%), 2 de ellos en el primer mes de vida, uno a los 2 meses, otro a los 3 y el último a los 12 meses. Las diferencias en la edad de colocación de la derivación fueron significativas (p=0,008).

Conclusions

Prenatal repair of myelomeningocele (MMC), which has evolved from open surgery to a fetoscopic approach with uterine exteriorization and single-layer defect closure, has required a progressive adaptation of anesthetic techniques for both the pregnant patient and the fetus. Second, the open surgical technique is associated with greater hemodynamic instability in the mother compared with the fetoscopic technique. Finally, advances in hemodynamic monitoring—particularly the introduction of pulse wave-derived cardiac output systems—and the implementation of goal-directed fluid therapy protocols have led to significant changes in the perioperative management and treatment of pregnant patients.

Among the reported cases, cerebral herniation as part of Chiari II malformation was completely reversed in 2 patients in the open surgery group (33.3%) and in 7 patients in the fetoscopic group (2 in the "patch and glue" subgroup, 18.1%, and 5 in the skin-closure subgroup, 55.5%). All neonates in the open surgery group required ventriculoperitoneal shunt placement, 5 of them within the first month of life and the remaining one after 6 months. In the fetoscopic group, 80.9% required shunt placement. These differences were not statistically significant (p = 0.143).

Within the fetoscopic "patch and glue" subgroup, only one patient did not require shunt placement (91.7% did), all within the first month of life. In contrast, fetoscopic skin-closure cases required shunt placement in 6 neonates (66.7%): 2 within the first month of life, one at 2 months, one at 3 months, and one at 12 months. Differences in the age at shunt placement were statistically significant (p = 0.008).

Contexto histórico del mielomeningocele con mirada actual

Aproximadamente 10% de los niños que nacen con MMC muere durante su infancia. La mortalidad global es un 25% durante los primeros 25 años de vida, con un expectativa de vida de 30 años[10, 11]

Los niños portadores de MMC requieren el cierre quirúrgico de su lesión en los primeros días de vida con el fin de proteger el tejido neural y a menudo necesitan también la inserción de una válvula ventrículo peritoneal para evitar las complicaciones derivadas de la hidrocefalia. La ubicación más frecuente de la lesión es en la región lumbo-sacra (70%), se ha visto además que el grado de discapacidad sensorial y motora se asocia con el nivel vertebral del defecto, sin embargo, frecuentemente el nivel funcional del déficit neurológico es uno o dos niveles más alto que el defecto anatómico[12].

Estas observaciones junto a estudios realizados en animales, donde se pudo comprobar que la protección intrauterina de la lesión permitía preservar la función neurológica, llevo finalmente a plantear que la corrección del MMC en forma prenatal podría aminorar la discapacidad neurológica.

Los primeros pasos fueron dados realizando biopsias de vellosidades coriales, amniocentesis, cordocentesis. El nivel de complejidad fue aumentando con procedimientos como ablación de vasos placentarios con láser o con embolización de malformaciones congénitas adenomatoides quísticas pulmonares y luego en inserción de shunts en obstrucciones urinarias bajas [13,14,15,16,17,18] .

Teniendo en cuenta que el desarrollo embriológico del sistema nervioso ya muestra receptores sensoriales cutáneos en el área perioral a las 7 semanas, los que se extienden al resto de la cara, las palmas y las plantas por la semana 11, el tronco, las partes proximales de los brazos y las piernas en la semana 15 y para todas las superficies cutáneas en forma abundantes a las 20 semanas [19] y aunque, la corteza cerebral no ha terminado su desarrollo al final del embarazo, se ha observado que otras zonas cerebrales como hipotálamo y placa subcortical ya están activas y su maduración es a través de un proceso de plasticidad que es estímulo dependiente, Las ventajas de la corrección prenatal

Figura N° 1. Distribución porcentual de las principales indicaciones de cirugía fetal. Alteraciones susceptibles de terapia fetal del 2013 al 2021.

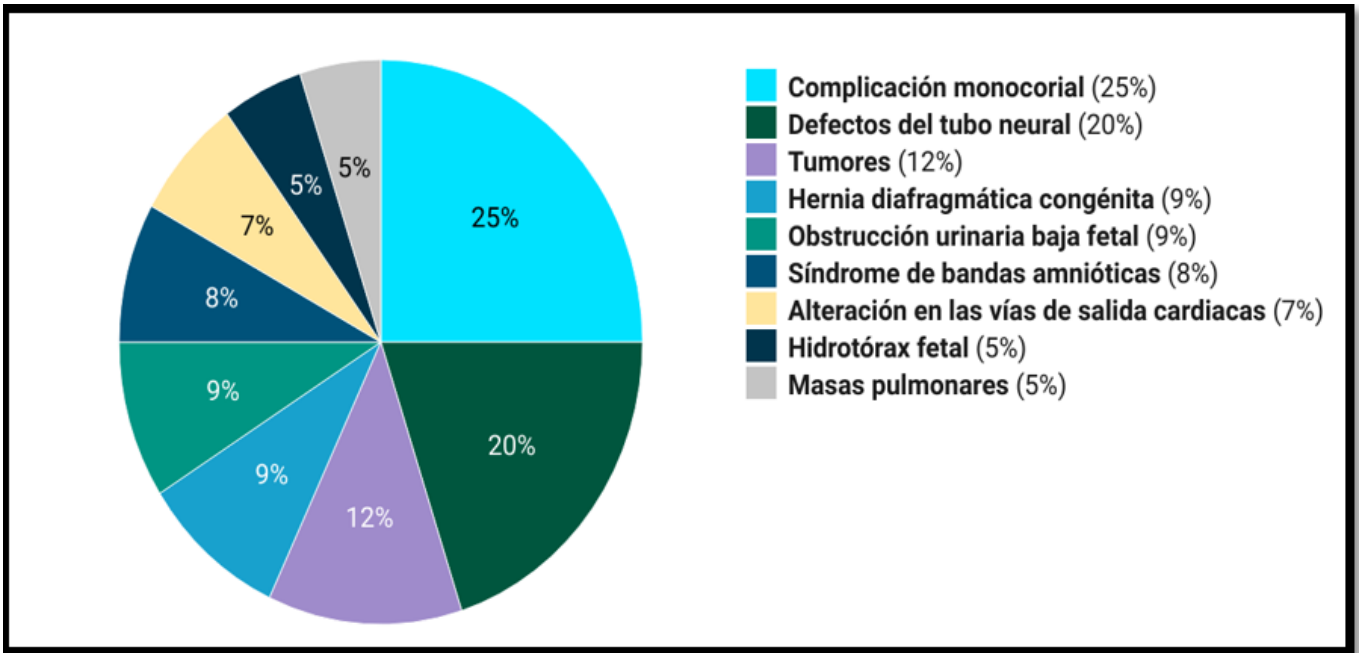

Fuente: Tomada y modificada para fines de este estudio de: Prevalencia de patologías fetales que pueden beneficiarse de intervenciones intrauterinas en un hospital de tercer nivel del Occidente de México. Chromehttps://www.scielo.org.mx/pdf/gom/v91n3/0300-9041-gom-91-03-166.

son obtenidas cuando la cirugía es realizada entre las semanas 19 y 25,9. Cualquier reparación fuera de este intervalo gestacional es por una parte técnicamente difícil por el pequeño tamaño de la lesión y por otra sin evidencias de beneficios como lo demostraron los estudios pre-MOMS realizados en *Vanderbilt* a edades gestacionales mayores.

La cirugía fetal se ha desarrollado con seguridad y con riesgos maternos y fetales aceptables; sin embargo, estos riesgos deben balancearse con los beneficios para un niño al cual le seguirán largos años de seguimiento. Sin duda, es en el largo plazo donde finalmente se podrán objetivar las ventajas de la cirugía fetal versus la cirugía post natal inmediata.

Es innegable que los avances tecnológicos así como la depuración de las técnicas quirúrgicas como la ventriculostomía[20] endoscópica del tercer ventrículo (la cual presenta controversias, pero que en casos seleccionados de mielomeningocele puede llegar a evitar la necesidad de derivación ventricular y el manejo fetal del mielomeningocele[21] que continúa en desarrollo) han permitido cambiar en gran medida su historia natural,[22] del mismo modo han agregado nuevos capítulos a la historia de la hidrocefalia[23] y sus múltiples complicaciones.

Porque optar por la reparación intrauterina del mielomeningocele

La detección de una anomalía fetal puede conducir a un cambio en el momento del parto, en el modo de éste o en el tratamiento prenatal, con posibilidad de mejorar sustancialmente el pronóstico neonatal; por esto en la actualidad está justificada una valoración enfocada a un tratamiento fetal in útero.[24]

La cirugía y el intervencionismo fetal han evolucionado a lo largo de la historia de la humanidad, gracias a los avances en la investigación, a la mejor comprensión del desarrollo del feto humano y de la fisiopatología de las enfermedades fetales, la evolución e innovación del ultrasonido y el diagnóstico prenatal desde etapas tempranas del embarazo, así como a la disponibilidad de instrumentación de vanguardia y al descubrimiento de nuevos medicamentos anestésicos.[25, 26]

Es indispensable conocer que gran parte de las maniobras terapéuticas implican algún riesgo para el feto y la madre; debe haber una expectativa razonable de que el procedimiento sea factible, seguro y efectivo.[27]

A partir de principios del decenio de 1980, considerado el inicio de la cirugía fetal, comenzaron a practicarse múltiples estudios y ensayos clínicos, muchos de gran importancia y relevancia porque han demostrado los enormes beneficios de la cirugía fetal. Valga citar algunos, como el MOMS (*Management of Mielomeningocele Study*)[28,29] que fue el primer estudio prospectivo multicéntrico controlado, con asignación al azar, que comparó la reparación del mielomeningocele prenatal con el posnatal, y que reportó una disminución significativa en la colocación de una derivación ventriculoperitoneal posnatal en niños que se operaron

antes del nacimiento (44% de cirugía prenatal en comparación con 84% posnatal), tratamiento de la hernia del romboencéfalo a los 12 meses (64% prenatal en comparación con 96% postnatal), mejora de la función motora y deambulación a los 30 meses de edad (45% prenatal en contraposición con 24% posnatal).

En el ensayo internacional aleatorizado TOTAL,[30] al que se incluyeron 80 pacientes con hernia diafragmática izquierda severa, se encontró que el 40% de los lactantes en el grupo de intervención supervivieron hasta el alta, en comparación con el 15% del grupo con tratamiento expectante (RR: 2.67; IC95%: 1.22-6.11; p = 0.009), y la supervivencia a los 6 meses de edad fue idéntica a la resultante al alta. También está el ensayo Eurofetus10 que comparó la ablación con láser con la amniorreducción en pacientes con síndrome de transfusión gemelo a gemelo (estadio 1-4) y demostró una mayor probabilidad de supervivencia de al menos un gemelo a 28 días (p = 0.009) así como a seis meses (p = 0.002) de edad en el grupo tratado con láser.

La media de semanas de gestación al nacimiento fue de 33.3 en láser en comparación con 29 semanas en amniorreducción, entre muchos otros estudios. Por lo tanto, la cirugía fetal debe ofrecerse ante la coexistencia de enfermedades seleccionadas porque existen tratamientos validados y aceptados.[31,32]

En la práctica clínica actual, la cirugía e intervencionismo fetal, las técnicas endoscópicas-ecográficas guiadas, mínimamente invasivas, como en las cirugías abiertas (por ejemplo en la reparación de espina bífida) se han estandarizado para enfermedades fetales específicas con desenlaces fetales-neonatales benéficos, con menos riesgos para la madre.

Sin embargo, como todo procedimiento, no está exenta de complicaciones: rotura prematura de membranas, parto pretérmino, dehiscencia uterina y hemorragia, por lo que deben establecerse protocolos extensos, con una selección específica de pacientes y una evaluación multidisciplinaria exhaustiva, incluidos médicos especialistas en Medicina Materno Fetal, neonatólogos, genetistas, cirujanos pediatras psicólogos, anestesiólogos, enfermería, y un proceso de toma de decisiones compartido.[33,34]

Caso exitoso de referencia en la intervención del defecto

Es menester destacar el caso de Venezuela, de una paciente de 34 años de edad, natural y procedente del Estado Falcón, Gesta: 2; Cesárea: 1; con diagnóstico de embarazo de 23 semanas de gestación y malformación del sistema nervioso central, con hallazgos de ventriculomegalia bilateral simétrica y mielomeningocele, evaluada por el equipo de Medicina Fetal Venezuela, en la Policlínica Metropolitana de Caracas, confirmando el diagnóstico ecográfico de malformación de *Arnold Chiari II* y mielomeningocele (espina bífida abierta), que abarcaba segmentos vertebrales desde T12 a S1, pie talipes derecho, con conservación de movimientos en miembros inferiores

Tabla N° 1. Referenciación histórica de la intervención Vs. la no intervención intrauterina del mielomeningocele

Acto prenatal	Acto posnatal
La espina bífida representa el defecto congénito del tubo neural (DTN) más grave compatible con la vida. 35,36 Su forma más frecuente es el mielomeningocele (MMC), caracterizado por la falta de cierre del arco posterior vertebral en las semanas 3ª-4ª del desarrollo embrionario, momento en el cual la placa neural no completaría su desarrollo provocando un canal espinal abierto, con protusión y exposición al líquido amniótico (LA) de las meninges y otros elementos neurales durante el resto de la gestación. 35-37, 38 46 En el 2003 se habían publicado los resultados de más de 200 casos de MMC intervenidos mediante cirugía laparotómica con histerotomía con mejoría en la herniación cerebelosa en comparación con los neonatos que se intervenían postnatalmente, pero con complicaciones maternas asociadas (rotura prematura de membranas, corioamnionitis, parto prematuro, etc.),47 motivo por el cual la cirugía prenatal del defecto neural del MMC fue cuestionada.	Desde el año 1963, en el que Liley realizó la primera intervención en un feto, 39 la cirugía fetal ha experimentado avances gracias al desarrollo tecnológico de los métodos de diagnóstico prenatal, al mejor conocimiento de diversas patologías fetales, así como al desarrollo de técnicas quirúrgicas cada vez menos agresivas. 40 Actualmente, la cirugía fetal es una práctica habitual en las unidades de Medicina Materno-fetal, integradas dentro de equipos multidisciplinares. 41 la cirugía fetal del MMC mediante la cobertura prenatal del defecto neural puede preservar la función neurológica y mejorar la herniación cerebelosa. 42,43 En estos casos, el objetivo fundamental consiste en proporcionar un cierre del defecto para proteger los elementos neurológicos desprovistos del mismo, prevenir la fuga de líquido cefalorraquídeo (LCR) y disminuir el riesgo de infección, con la menor morbilidad materno-fetal posible.44,45 48-53 En primer lugar, se dispone de trócares de pequeño calibre, incluso de menos de 5 milímetros de diámetro, adaptados al tamaño del feto y de un material menos lesivo para las membranas y partes fetales.54 En segundo lugar, gracias a los recientes avances en ultrasonografía, se ha mejorado ostensiblemente en la identificación de las estructuras fetales y del tamaño del defecto neural. La ecografía facilita el procedimiento quirúrgico mediante la visualización de la placenta, la vía de abordaje y el lugar de colocación de los trócares. Además, proporciona información hemodinámica fetal, permitiendo ajustar la técnica anestésica durante la fetoscopia en función de parámetros de frecuencia cardiaca y de contractilidad miocárdica fetal. 54,55

Fuente: Elaboracion propia de los autores para fines de esta revisión sistemática de la Literatura.

Figura n° 2. Criterios de selección para cierre del defecto del tubo neural

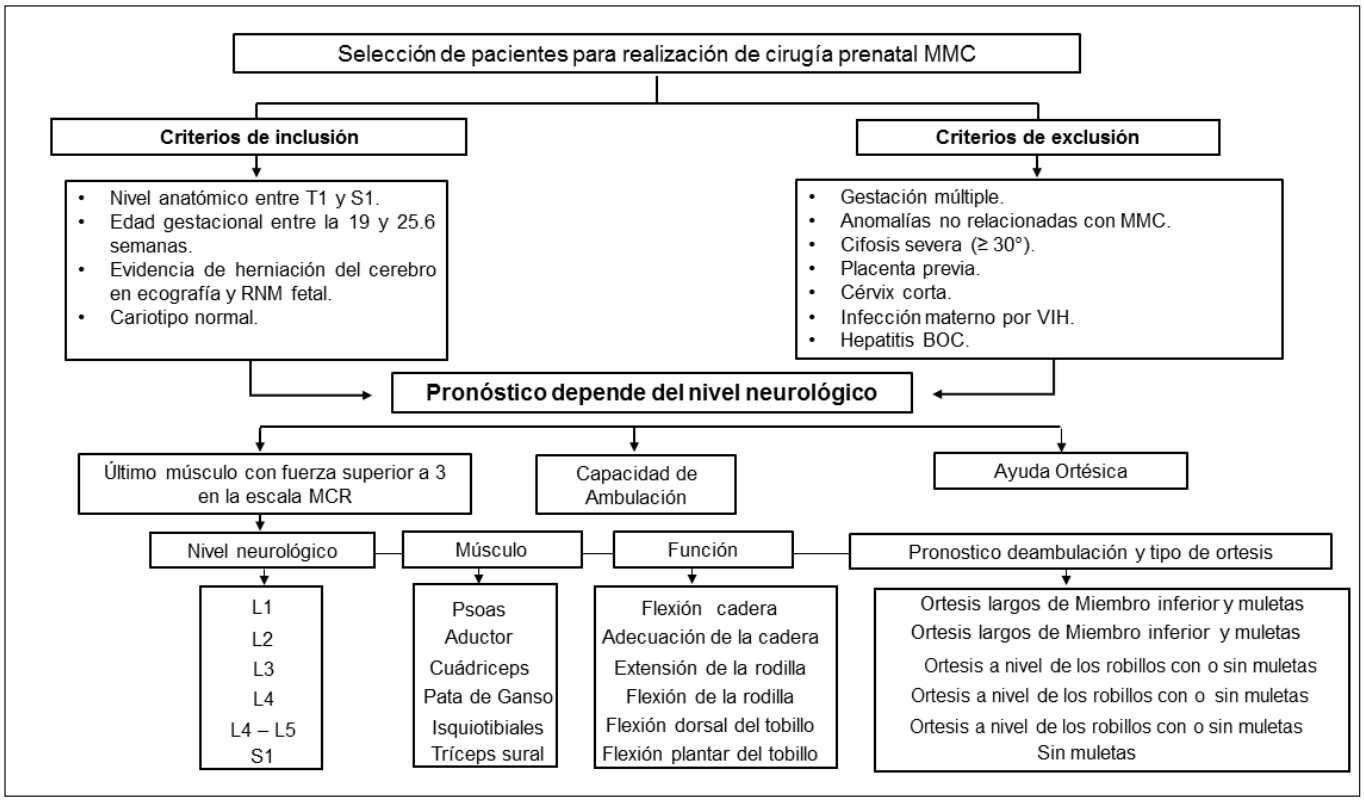

Fuente: Tomada para fines de esta revisión de https://www.sciencedirect.com/science/article/abs/pii/S2173412712000650Volume 23, Issue 4, Octubre–Diciembre 2012, Pages 148-153.

Figura n° 3. Ventriculomegalia. A Defecto vertebral abierto (MMC) y B. Corte axial. Diagnóstico ecográfico de malformación de *Arnold Chiari II* y mielomeningocele (espina bífida abierta), que abarcaba segmentos vertebrales desde T12 a S1

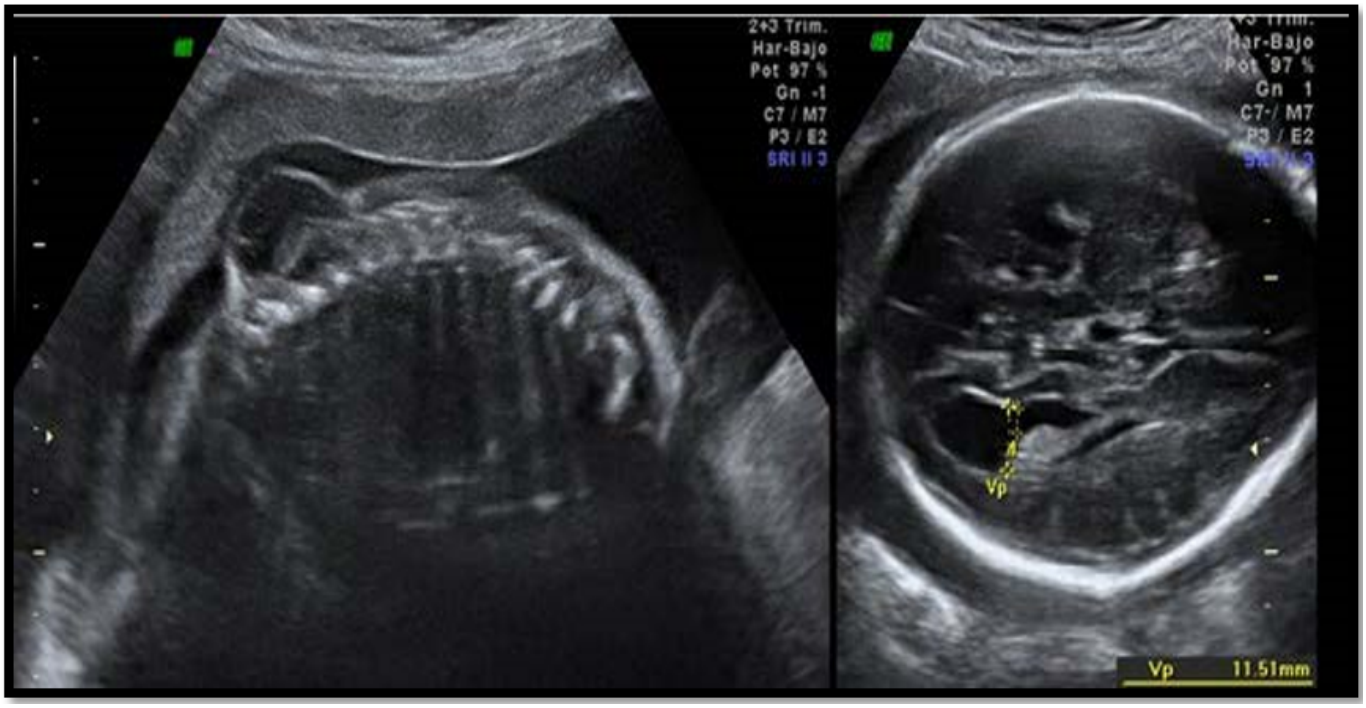

Fuente: Tomada de Wulff CB, Petersen OB, Rode L, et al. *Contemporary indications for fetal surgery and perinatal outcomes.* ***Ultrasound Obstet Gynecol***. 2023;62(4):567–578. 56

(figura 3).

Se procedió a realizar amniocentesis genética con evaluación QF-PCR, que reporta ausencia de alteraciones numéricas. Se realizó una segunda evaluación de la paciente, en conjunto con el equipo de neurocirugía, anestesiología y cirugía fetal; incluyendo al personal paramédico (instrumentistas y circulantes) discutiendo los pasos de la cirugía, la disposición y el rol de cada uno de los integrantes del equipo quirúrgico (figura 3). Se envió el caso al comité de bioética de la institución, en conjunto con el consentimiento informado, para su discusión y aprobación. Se procedió a realizar la cirugía fetal a las 24 semanas, una vez culminada la reparación del defecto espinal, se reincorporó el equipo de cirugía fetal para el cierre de las membranas e histerorrafia por planos, reposicionamiento intrabdominal del útero y el cierre de la pared abdominal. El tiempo quirúrgico fue de 2 horas 55 minutos, no hubo ninguna complicación intraoperatoria, médica, quirúrgica o de carácter anestésico.

La paciente egresó a sala de recuperación, continuando su posoperatorio en el Hospital "Dr. *Domingo Luciani*", permaneciendo 96 horas bajo tocólisis con indometacina e isoxuprina, más antibioticoterapia. Evaluaciones ecográficas diarias permitieron determinar vitalidad fetal e índice de líquido amniótico. Fue evaluada 7 días posterior a la cirugía y se constató bienestar fetal. A nivel de sistema nervioso central se observó ventriculomegalia leve y estable (11 mm) y recuperación de la cisterna magna (4 mm), con evidencia de discretos movimientos en miembros inferiores.

La paciente ingresó con amenaza de parto pretérmino a las 33 semanas de gestación. Previa inducción de madurez pulmonar fetal con curso de betametasona y neuroprotección con sulfato de magnesio, se realizó cesárea segmentaria, obteniendo recién nacido femenino, de 1600 gramos de peso, con buena cicatrización del defecto vertebral, sin evidencia de dehiscencia. Fue ingresado a unidad de cuidados intensivos neonatales por 48 horas, con evolución favorable. Permaneció en cuidados intermedios por 13 días para ganancia ponderal y fue egresada en condiciones clínicas estables. La tomografía posnatal reportó fosa posterior sin anormalidad y ventriculomegalia leve no obstructiva (figuras 9 y 10).

Actualmente se encuentra en terapia de estimulación temprana mostrando adecuada movilidad en miembro inferior derecho y reflejos conservados en miembro izquierdo. El ultrasonido vertebral descartó anclaje medular, con normoposición del cono de la médula espinal, ausencia de fístula de líquido cefalorraquídeo y buena cicatrización de la placoda (**Figura 4**).

Figura 4. Comparación ecográfica. (**A**) Preoperatoria del defecto vertebral; (**B**) posoperatoria del defecto vertebral: ultrasonido vertebral descartó anclaje medular, con normoposición del cono de la médula espinal, ausencia de fístula de líquido cefalorraquídeo y buena cicatrización de la placoda, postintervención.

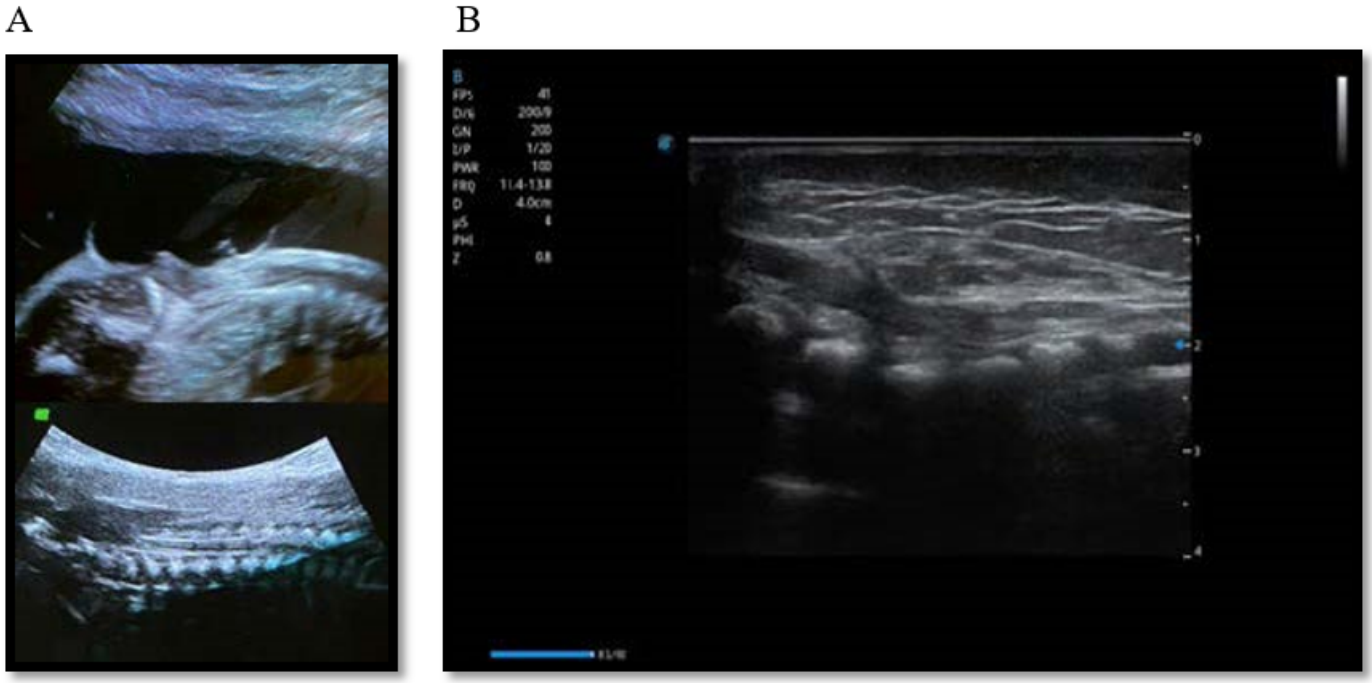

Fuente: Tomada de Wulff CB, Petersen OB, Rode L, et al. Contemporary indications for fetal surgery and perinatal outcomes. **Ultrasound Obstet Gynecol.** 2023;62(4):567–578. [57]

Revisión de la enfermedad desde la perspectiva medica fisiológica

La malformación de *Arnold- Chiari* puede manifestarse como hipoventilación o apneas de origen central, disfunción oromotoras, alteraciones de la movilidad de cuerdas vocales o problemas con la deglución, todos secundarios a alteraciones de los pares craneanos comprometidos. Con el fin de evitar la alta mortalidad asociada a esta complicación, si los síntomas están presentes y ponen al niño en riesgo; entonces requerirá el tratamiento del *Chiari* propiamente tal. Además los niños portadores de una válvula ventrículo peritoneal necesitan ser vigilados a lo largo de toda su vida y muchas veces precisarán revisiones quirúrgicas del shunt[58].

Se ha visto también en estos pacientes, que su desarrollo intelectual se encuentra disminuido (coeficiente intelectual promedio 80) especialmente en aquellos que han necesitado de la colocación de un shunt derivativo[59].

El desarrollo embriológico humano se divide en 23 etapas, cada una de ellas de 2 a 3 días. El sistema nervioso central (SNC) se desarrolla en 2 distintas etapas, la neurulación primaria y secundaria. La neurulación primaria se refiere a la formación de los tubos neurales que se desarrollan en el cerebro y la médula espinal. La neurulación secundaria se refiere a la formación del tubo neural caudal que se origina en los segmentos sacros y coccígeos. La placa neural se forma en el estadio 8, la invaginación de ésta y su fusión en las etapas 9 y 10. El primer cierre de la invaginación neural ocurre a nivel del bulbo raquídeo en estadio 10, de allí se extiende en dirección caudal y rostral, formando los neuróporos rostral y caudal. El neuróporo rostral se cierra en estadio 11 (día 22), el neuróporo caudal se cierra en estadio 12 (día 26). El MMC se desarrolla por una falla en el cierre de los neuróporos. Considerando que el neuróporo caudal se cierra alrededor del día 26, cualquier evento teratogénico posterior no es capaz de producir un MMC torácico o lumbosacro[60].

Hay numerosas publicaciones que dan cuenta del deterioro neurológico de fetos con MMC evaluados *in útero* y que al momento de nacer, presentan mayor daño funcional que en la etapa fetal[61]. Por otra parte, variantes menos severas de disrrafias como el lipomeningocele, habitualmente se acompañan de menor compromiso neurológico ya que el tejido neural se encuentra cubierto. Estos hallazgos llevaron a formular la hipótesis de daño primario y secundario en el MMC [62].

Por lo tanto, la etapa siguiente fue el trabajo en modelos animales que llevaron a comprobar que la cobertura intrauterina del tejido neural ayudaba a disminuir la secuela neurológica. Múltiples modelos animales de MMC en monos, ovejas, cerdos y ratas se desarrollaron a partir de la década de los 80 [63-64], se crearon defectos con exposición de la placa neural de manera quirúrgica y también farmacológica, corrigiendo estos MMC inducidos con cirugía fetal. La conclusión fue que el cierre intrauterino de estos defectos, mejoraba el pronóstico funcional de los modelos experimentales. Además, se observó incidentalmente que se producía una retroceso del descenso amigdaliano [65-66]. Teniendo la hipótesis confirmada con modelos animales, el paso siguiente fue pasar al trabajo en humanos.

El ultrasonido ha sido y seguirá siendo la modalidad primaria para el diagnóstico de la patología del sistema nervioso central. La resonancia magnética, que ha revolucionado el diagnóstico por imágenes en todas las áreas de la medicina, se hizo parte del diagnóstico prenatal con la introducción de secuencias rápidas y ultrarrápidas, que disminuyeron los artefactos de movimiento, lo que permitió visualizar el feto con imágenes multiplanares, sin uso de radiación y con una resolución de contraste de tejidos no descrita por otras técnicas.

Los esfuerzos por mejorar las imágenes de resonancia magnética fetal (RMF) se acompañaron de innumerables publicaciones tratando de establecer sus ventajas en áreas en las cuales la ecografía había sido el estándar. Sin embargo, el debate sobre la superioridad de las imágenes respecto del ultrasonido es estéril en ausencia de un ultrasonido de calidad, que permita una sospecha diagnóstica temprana que posibilite el estudio por técnicas complementarias.

El ultrasonido sigue y seguirá siendo el método estándar para el cribado. Por lo mismo, las comparaciones sobre sensibilidad y especificidad de ambos métodos deben ser cuidadosas; teniendo en cuenta que la RMF no es realizada como procedimiento estándar en pacientes con ultrasonidos normales, la valoración de verdaderos o falsos negativos tendrá un valor cuestionable[67]. De esta forma, el valor de la RMF en la evaluación de la patología del sistema nervioso central, desde hace varios años, ha estado centrado en el aporte de información adicional al ultrasonido y en la manera en que esta información es capaz de cambiar las decisiones clínicas[68]

La recomendación del Colegio Americano de Radiología respecto de la práctica de la RMF no considera el uso de contraste intravenoso69. El gadolinio durante el embarazo es considerado un medicamento tipo C, lo que significa que su seguridad en humanos no ha sido suficientemente probada. Estudios han demostrado que los contrastes con gadolinio ingresan a la circulación fetal, atravesando la barrera placentaria70. Más tarde son filtrados por los riñones y eliminados al líquido amniótico, donde pudiera ser deglutido nuevamente por el feto, en un ciclo cuya duración no ha sido determinada.

En cuanto a los hallazgos, las alteraciones de la

inducción dorsal corresponden a un espectro de alteraciones ocurridas durante las primeras 4- 5 semanas de gestación, cuando se forman el tubo neural, la notocorda, la columna y el cráneo. Desde el punto de vista del diagnóstico por imágenes, estas alteraciones pueden ser divididas en espina bífida oculta, meningocele y mielomeningocele71

La espina bífida oculta, habitualmente no se diagnostica con ultrasonido prenatal, por lo que estos pacientes no llegan a una segunda opinión con resonancia magnética. El diagnóstico de esta alteración se da durante el período posnatal, en general asociado a la presencia de estigmas cutáneos. El meningocele y el mielomeningocele corresponden a patologías que sí son sospechadas en útero. Además de confirmar inicialmente la alteración, el estudio por imágenes está enfocado en la cirugía fetal como indicación potencial.

De esta forma, el foco en el análisis y en el reporte de los hallazgos debe centrarse en los siguientes puntos. 23.

Tabla N° 2. Descripción anatomopatológica del defecto neural

Lesión espinal	Nivel de la lesión espinal	Grado de hidrocéfala	Grado de herniación del cerebelo
La falla en el cierre del tubo neural determina la separación del aspecto posterior de la vértebra con herniación de las meninges y de líquido cefalorraquídeo fuera del canal. La posición de la placoda neural con respecto al nivel de la superficie de la piel permite distinguir el tipo de defecto abierto72. Si el saco de la hernia contiene estructuras nerviosas, corresponde a mielomeningocele; si solo comprende grasa y tejido conectivo, corresponde a un meningocele.	Frecuentemente las alteraciones comprometerán la región lumbar o lumbosacra. Sin embargo, es necesario tener presente que los defectos pudieran ser altos e incluso múltiples. La unión dorso lumbar mantiene en la vida fetal sus relaciones habituales con las costillas, la inserción posterior del diafragma y el polo superior de los riñones.	Las imágenes coronales son útiles en la evaluación general del estado del sistema ventricular y del espacio subaracnoideo de la convexidad	La fosa posterior en estos pacientes es habitualmente pequeña. El mielomeningocele está frecuentemente acompañado ˜ por anomalías cerebrales, que incluyen el descenso de las amígdalas cerebelosas a través del foramen magno. Las imágenes sagitales estrictas permiten la delimitación del foramen y la cuantificación del tejido herniado hacia la región caudal.

Fuente: Elaboracion propia de los autores para fines de este estudio.

Conclusión

El pronóstico de los fetos afectos de MMC depende del nivel neurológico de la lesión y, por lo tanto, deberá ser individualizado; Así, como su planeamiento quirúrgico.

Discusión

En el 2011, se publicaron los resultados del estudio MOMS (*Management of Myelomeningocele Study*). El mismo fue detenido por los investigadores, luego de que un análisis interino mostrara beneficios significativos en los fetos sometidos a cirugía intrauterina versus los sometidos a cirugía posnatal. En el grupo de cirugía intrauterina, solo 40 % requirió derivación ventrículo peritoneal dentro del primer año de vida comparado con el 80 % en el grupo de tratamiento posnatal. Además, hubo mejoría en el puntaje de rendimiento intelectual y función motora a los 30 meses de vida. Sin embargo, esta investigación también destacó los riesgos de la cirugía, tales como prematuridad extrema, antes de las 30 semanas de gestación (13 %), dehiscencia de histerotomía (13 %) y muerte fetal (3 %). La técnica fetoscópica, aunque promisoria, no ha demostrado ser mejor que la técnica abierta. Por el contrario, demanda mucho más tiempo operatorio, tiene mayor tasa de falla de la neurorrafia, requiriendo un cierre adicional posnatal, mayor número de rotura prematura de membranas ovulares (RPM) y parto pretérmino. El estudio MOMS es el ensayo clínico aleatorizado que aporta la mayor evidencia científica probada de los beneficios de la cirugía intrauterina abierta. En Sudamérica, esta cirugía se realiza en Chile, Colombia, Perú, Brasil y más recientemente, en Venezuela.

Adicionalmente a la reducción del tiempo quirúrgico, el uso de lupas quirúrgicas por parte de neurocirugía mejoró el campo operatorio y facilitó la corrección directa del defecto neurológico, además de que ofrece al equipo de neurocirujanos una manipulación directa del defecto, facilita la disección y liberación de los tejidos y previene la dehiscencia, reportada con mayor frecuencia en el procedimiento fetoscópico.

Reflexión del autor

Esta revisión se basa en la búsqueda de literatura comprendida entre los años 2013 hasta 2023 acerca de los defectos del tubo neural susceptibles de corrección así como el impacto de la cirugía intrauterina, dentro

Figura 5. Diagnóstico prenatal del defecto neural

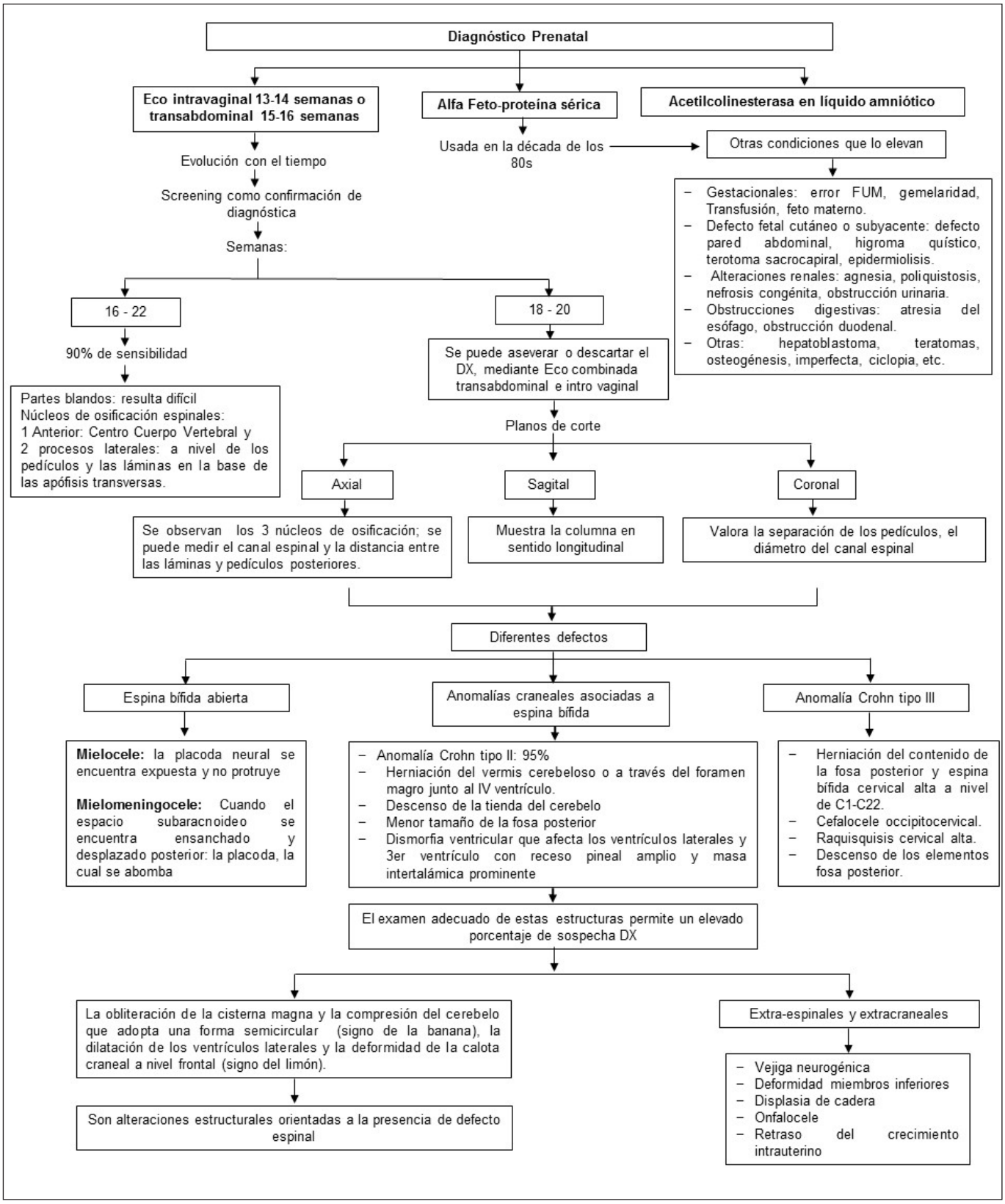

Fuente: Elaboración propia con base en Wulff et al., **Fetal surgery: current indications, techniques, and outcomes**. *Lancet*. 2023;401:1234–1246.*The Lancet*, 20

de los aspectos a destacar; no hay pruebas suficientes para establecer conclusiones firmes sobre los efectos beneficios o perjudiciales de la reparación prenatal como una intervención para los fetos con espina bífida, sin embargo; se ha demostrado que la reparación posnatal es posible, al aumentar el diagnóstico in útero mediante la ecografía, dado que la afección ha sido tratada durante el embarazo (reparación prenatal) con la intención de reducir la morbilidad para el feto además de que el procedimiento realizado durante el embarazo tiene posibles morbilidades para la madre, ya que implica cirugía materna para lograr el acceso al feto.

Por otro lado; la selección de pacientes para la realización de cirugía prenatal del MMC está sujeta a una serie de criterios.

Los criterios de inclusión son: un nivel anatómico entre T1 y S1, edad gestacional entre 19 y 25,6 semanas, evidencia de herniación del cerebelo con ecografía y resonancia magnética fetal y el cariotipo normal.

Los criterios de exclusión incluyen la gestación múltiple, la presencia de anomalías no relacionadas con el MMC, cifosis severa (≥30°), placenta previa, cérvix corta e infección materna por VIH, hepatitis B o C.

Responsabilidades morales, éticas y bioéticas
Protección de personas y animales

Los autores declaramos que, para este estudio, no se realizó experimentación en seres humanos ni en animales. Este trabajo de investigación no implica riesgos ni dilemas éticos, por cuanto su desarrollo se hizo con temporalidad retrospectiva. El proyecto fue revisado y aprobado por el comité de investigación del centro hospitalario. En todo momento se cuidó el anonimato y confidencialidad de los datos, así. como la integridad de los pacientes.

Confidencialidad de datos

Los autores declaramos que se han seguido los protocolos de los centros de trabajo en salud, sobre la publicación de los datos presentados de los pacientes.

Derecho a la privacidad y consentimiento informado

Los autores declaramos que en este escrito académico no aparecen datos privados, personales o de juicio de recato propio de los pacientes.

Financiación

No existió financiación para el desarrollo, sustentación académica y difusión pedagógica.

Potencial Conflicto de Interés(es)

Los autores manifiestan que no existe ningún(os) conflicto(s) de interés(es), en lo expuesto en este escrito estrictamente académico.

Bibliografía

Frey L., Hauser W.A. Epidemiology of neural tube defects. Epilepsia 2003; 44(Suppl. 3): 4-13.

Vital Statistics. Basic Information, Argentina Year 2015. Series 5, Number 59. Buenos Aires, December 2015. Vol. 59. Ministry of Health; [Last accessed on 2018 Apr 24]. Available from: http://www.deis.gov.ar .

Vital Statistics. Basic Information, Argentina Year 2015. Series 5, Number 59. Buenos Aires, December 2015. Vol. 59. Ministry of Health; [Last accessed on 2018 Apr 24]. Available from: http://www.deis.gov.ar . [Google Scholar]

Rintoul NE, Sutton LN, Hubbard AM, Cohen B, Melchionni J, Pasquariello PS, et al. Anew look at myelomeningoceles: Functional level, vertebral level, shunting, and the implications for fetal intervention. Pediatrics. 2002;109:409–13. [PubMed] [Google Scholar]

Wong LY, Paulozzi LJ. Survival of infants with spina bifida: A population study 1979-94. Paediatr Perinat Epidemiol. 2001;15:374–8. [PubMed] [Google Scholar]

Adzick N.S., Thom E., Spong C., Brock J., Burrows P.K., Johnson M.P., et al. A randomized trial of prenatal versus postnatal repair of myelomeningocele. N Engl J Med 2011; 364: 993-1004.

Rossi A.C., Prefumo F. Additional value of fetal magnetic resonance imaging in the prenatal diagnosis of central nervous system anomalies: A systematic review of the literature. Ultrasound Obstet Gynecol 2014; 44: 388-393.

Breysem L., Bosmans H., Dymarkowski S., Schoubroeck D.V., Witters I., Deprest J., et al. The value of fast MR imaging as an adjunct to ultrasound in prenatal diagnosis. Eur Radiol 2003; 13: 1538-1548.

Herman-Sucharska I., Bekiesin›ska-Figatowska M., Urbanik A. Fetal central nervous system malformations on MR images. Brain Dev 2009; 31: 185-199.

. Thompson DN. Postnatal management and outcome for neural tube defects including spina bifida and encephalocoeles. Prenat Diagn 2009;29(4):412–9. http://dx.doi.org/10.1002/pd.2199.

Davis B, Daley CM, Shurtleff DB, Duguay S, Seidel K, Loeser JD et al. Long term survival of individuals with myelomeningocele. Pediatr Neurosurg 2005;41(4):186–91. http://dx.doi.org/10.1159/000086559.

Rintoul NE, Sutton LN, Hubbard AM, Cohen B, Melchionni J, Pasquariello PS et al. A new look at myelomeningoceles: functional level, vertebral level, shunting, and the implications for fetal intervention. Pediatrics 2002;109(3):409–http://dx.doi.org/10.1542/peds.109.3.409.

Sepúlveda W, Mena F, Ortega X. Successful percutaneous embolization of feeding vessels of a lung tumor in a hydropic fetus. J Ultrasound Med 2010;29:639–43.

Sepúlveda W, Wong AE, Bustos JC, Flores X, Alcalde JL. A cardiac fetus complicating a triplet pregnancy: management and outcome. Prenat Diagn 2009;29(8):794–9. http://dx.doi.org/10.1002/pd.2291.

Sepúlveda W, Wong AE, Herrera L, Dezerega V, Devoto JC. Endoscopic laser coagulation of feeding vessels in large placental chorioangiomas: report of three cases and review of invasive treatment options. Prenat Diagn 2009;29(3):201–6. http://dx.doi.org/10.1002/pd.2197.

Sepúlveda W, Wong AE, Dezerega V, Devoto JC, Alcalde

JL. Endoscopic laser surgery in severe second-trimester twin-twin transfusion syndrome: a three-year experience from a Latin American center. Prenat Diagn 2007;27(11):1033–8. http://dx.doi.org/10.1002/pd.1829.

Sepúlveda W, Hasbun J, Dezerega V, Devoto JC, Alcalde JL. Successful sonographically guided laser ablation of a large a cardiac twin at 26 weeks gestation. J Ultrasound Med 2004;23:1663–6.

Sepúlveda W, Wong AE, Alcalde JL, Dezerega V, Barrera C, de la Fuente S. Discordant lower urinary tract obstruction in early twin gestations: management and outcome. Obstet Gynecol 2005;106(4):797–801. http://dx.doi.org/10.1097/01.AOG.0000175833.65983.ee.

Anand KJ, Hickey PR. Pain and its effects in the human neonate and fetus. N Engl J Med 1987;317(21):1321–9. http://dx.doi.org/10.1056/NEJM198711193172105.

Beuriat PA, Szathmari A, Grassiot B, Plaisant F, Rousselle C, Mottolese C et al. Role of endoscopic third ventriculostomy in the management of myelomeningocele-related hydrocephalus: a retrospective study in a single French Institution. World Neurosur. 2016; 87: 484-493. [Links]

Tulipan N, Wellons JC 3rd, Thom EA, Gupta N, Sutton LN, Burrows PK et al. Prenatal surgery for myelomeningocele and the need for cerebrospinal fluid shunt placement. J Neurosurg Pediatr. 2015; 16: 613-620. [Links]

Elgamal EA. Natural history of hydrocephalus in children with spinal open neural tube defect. Surg Neurol Int. 2012; 3: 112. [Links]

Aleksandar JM, Branka S, Radoj I, Meljnikov A. Hydrocephalus: history of surgical treatment over the centuries. Istorija Medicine. 2012; 7: 119-125. [Links]

Harrison-MR, Adzick NS. The fetus as a patient. Surgical considerations. Annals of Surgery 1991; 213 (4): 279-291. doi:10.1097/00000658-199104000-00002

Dulgheroffl FF, Peixoto A, Petrini C, Caldas T, Ramos D, Magalhães F, Araujo Júnior E. Fetal structural anomalies diagnosed during the first, second and third trimesters of pregnancy using ultrasonography: a retrospective cohort study. Sao Paulo Medical Journal 2019; 137 (5): 391-400. doi:10.1590/1516-3180.2019.026906082019 5.

Teefey C, Soni S, Khalek N. Maternal fetal surgery: intervention and management. Clin Obstet Gynecol 2020; 63 (2): 455-67. doi:10.1097/grf.0000000000000534

Luks FI. Requirements for fetal surgery: the diaphragmatic hernia model. Eur J Obstet Gynecol Reprod Biol 2000; 92 (1): 115-18. doi: 10.1016/s0301-2115(00)00434-6

Baumgarten-HD, Flake AW. Fetal Surgery. Pediatr Clin North Am 2019; 66 (2): 295-308. doi: 10.1016/j.pcl.2018.12.001 8.

Adzick NS, Thom EA, Spong CY, Brock JW, Burrows PK, Johnson MP, et al. A randomized trial of prenatal versus postnatal repair of myelomeningocele. N Engl J Med 2011; 364 (11): 993-1004. doi:10.1056/nejmoa1014379

Deprest JA, Nicolaides KH, Benachi A, Gratacos E, Ryan G, Pérsico N, et al. Randomized trial of fetal surgery for severe left diaphragmatic hernia. N Engl J Med 2021; 385 (2): 107-18. doi:10.1056/nejmoa2027030

Baumgarten-HD, Flake AW. Fetal Surgery. Pediatr Clin North Am 2019; 66 (2): 295-308. doi: 10.1016/j.pcl.2018.12.001

Salomon LJ, Örtqvist L, Aegerter P, Bussieres L, Staracci S, Stirnemann J, et al. Long-term developmental follow up of infants who participated in a randomized clinical trial of amniocentesis vs laser photocoagulation for the treatment of twin-to-twin transfusion syndrome. Am J Obstet Gynecol 2010; 203 (5): 444.e1–7. doi:10.1016/j.ajog.2010.08.054

Teefey C, Soni S, Khalek N. Maternal fetal surgery: intervention and management. Clin Obstet Gynecol 2020; 63 (2): 455-67. doi:10.1097/grf.0000000000000534

Cruz Martínez R, Gratacos E. Cirugía fetal endoscópica. Ginecol Obstet Mex 2014; 82 (5): 325-36.

Carreras E, Maroto A, Arévalo S, Rodó C, García-Fontecha CG, Ruiz C, Manrique S, Cuxart A, Peiró JL. Tratamiento prenatal del mielomeningocele. Diagn Prenat 2012; 23(4): 148-53. 2.

Adzick NS. Fetal myelomeningocele: natural history, pathophysiology, and in-utero intervention. Semin Fetal Neonatal Med. 2010 Feb; 15(1): 9-14. 3.

Saadai P, Farmer D. Clinics in Perinatology: Fetal Surgery for Myelomeningocele. Clin Perinatol. 2012 Jun; 39(2): 279-88.

Adzick NS, Thom EA, Spong CY, et al; MOMS Investigators. A randomized trial of prenatal versus postnatal repair of myelomeningocele. N Engl J Med. 2011 Mar 17; 364 (11): 993-1004.

Liley AW. Intrauterine transfusion of foetus in haemolytic disease. Br Med J. 1963 Nov 2; 2(5365): 1107-9.

Fernández C, Plaza A. Cirugía fetal y procedimientos anestésicos. Rev Esp Anestesiol Reanim 2007; 54: 1-3.

Buck F, Deprest J, Van de Velde M. Anesthesia for fetal surgery. Curr Opin Anaesthesiol. 2008 Jun; 21(3): 293-7. 7.

Lin E, Tran K. Anesthesia for fetal surgery. Semin Pediatr Surg. 2013 Feb; 22 (1): 50-5.

Sutton LN, Adzick NS, Bilaniuk LT, Johnson MP, Crombleholme TM, Flake AW. Improvement in hindbrain herniation demostrated by serial fetal magnetic resonance imaging following fetal surgery for myelomeningocele. JAMA. 1999 Nov 17; 282: 1826-31.

Tulipan N, Bruner JP, Hernanz-Schulman M, Lowe LH, Walsh WF, Nickolaus D, Oakes WJ. Effect of intrauterine myelomeningocele repair on central nervous system structure and function. Pediatr Neurosurg. 1999 Oct; 31(4): 183-8.

Mitchell LE, Adzick NS, Melchionne J, Pasquariello PS, Sutton LN, White head AS. Spina bífida. Lancet. 2004 Nov 20-26; 364 (9448): 1885-95.

Adzick NS. Fetal myelomeningocele: natural history, pathophysiology, and in-utero intervention. Semin Fetal Neonatal Med. 2010 Feb; 15(1): 9-14.

Mitchell LE, Adzick NS, Melchionne J, Pasquariello PS, Sutton LN, White head AS. Spina bífida. Lancet. 2004 Nov 20-26; 364 (9448): 1885-95.

Bruner J, Tulipan N, Richards WO, Walsh WF, Boehm FH, Vrabcak EK. In utero Repair of Myelomeningocele: A Comparison of Endoscopy and Hysterotomy. Fetal Diagn Ther. 2000 Mar-Apr; 15 (2): 83-8.

Kohl T. Percutaneous minimally invasive fetoscopic surgery for spina bifida aperta. Part I: surgical technique and perioperative outcome. Ultrasound Obstet Gynecol. 2014 Nov; 44 (5): 515-24.

Degenhardt J, Schürg R, Winarno A, Oehmke F, Khaleeva A, Enzensberger C, Tinnenberg HR, Faas D, Ehrhardt H, Axt-Fliedner R, Kohl T. Percutaneous minimal-access fetoscopic surgery for Spina bífida aperta. Part II: maternal management and outcome. Ultrasound Obstet Gynecol. 2014 Nov; 44 (5): 525-31.

Heuer GG, Adzick NS, Sutton LN. Fetal Myelomeningocele Closure: Technical Considerations. Fetal Diagn Ther 2015; 37 (3): 166-71.

Pedreira D, Zanon N, Nishikuni K, Moreira de Sá RA, Acacio GL, Chmait RH, Kontopoulos EV, Quintero RA. Endoscopic surgery for the antenatal treatment of myelomeningocele: the CECAM trial. Am J Obstet Gynecol. 2016 Jan; 214 (1): 111 .e1-111 .e11.

Belfort M, Whitehead W, Shamshirsaz A et al. Fetoscopic

open neural tube defect repair. Obstet Gynecol. 2017 Apr; 129 (4): 734-43.

Kohl T. Percutaneous minimally invasive fetoscopic surgery for spina bifida aperta. Part I: surgical technique and perioperative outcome. Ultrasound Obstet Gynecol. 2014 Nov; 44 (5): 515-24.

Degenhardt J, Schürg R, Winarno A, Oehmke F, Khaleeva A, Enzensberger C, Tinnenberg HR, Faas D, Ehrhardt H, Axt-Fliedner R, Kohl T. Percutaneous minimal-access fetoscopic surgery for Spina bífida aperta. Part II: maternal management and outcome. Ultrasound Obstet Gynecol. 2014 Nov; 44 (5): 525-31.

Figura 2. Pérez J, Márquez D, Lugo C, Ayala V, Robles S, Leal N, Coher R, Zera J, Fariñas J, Jonel D y Cortés J. Microneurocirugía intrauterina para la corrección de espina bífida congénita: primer caso exitoso reportado en Venezuela. Rev Obstet Ginecol Venez. 2023; 83 (4): 518-526.

Figura 3. Pérez J, Márquez D, Lugo C, Ayala V, Robles S, Leal N, Coher R, Zera J, Fariñas J, Jonel D y Cortés J. Microneurocirugía intrauterina para la corrección de espina bífida congénita: primer caso exitoso reportado en Venezuela. Rev Obstet Ginecol Venez. 2023; 83 (4): 518-526.

. Tuli S, Drake J, Lamberti-Pasculli M. Long-term outcome of hydrocephalus management in myelomeningoceles. Childs Nerv Syst 2003;19(5-6):286–91. http://dx.doi.org/10.1007/s00381-003-0759-4.

Oakeshott P, Hunt GM. Long-term outcome in open spina bífida. Br J Gen Pract 2003;53:632–6.

"Mielomeningocele". Aut. Otayza F, Rostion CG, Cirugía Pediátrica, Santiago de Chile, Publicaciones Técnicas Mediterráneo Ltda 2001., 460-469.

G.M. Hutchins, M. Meuli, C. Meuli-Simmen, M.A. Jordan, D.S. Heffez, K.J. Blakemore.

Acquired spinal cord injury in human fetuses with myelomeningocele. Pediatr Pathol Lab Med, 16 (1996), pp. 701-712 Medline

M. Meuli, C. Meuli-Simmen, G.M. Hutchins, M.J. Seller, M.R. Harrison, N.S. Adzick. The spinal cord lesion in human fetuses with myelomeningocele: implications for fetal surgery. J Pediatr Surg, 32 (1997), pp. 448-452 Medline

M.J. Korenromp, J.D. Van Good, H.W. Bruinese, R. Kriek. Early fetal movements in myelomeningocele. Lancet, 1 (1986), pp. 917-918

D.A. Sival, J.H. Begeer, A.L. Staal-Schreinemachers, J.M. Vos-Niel, J.R. Beekhuis, H.F. Prechtl. Perinatal motor behaviour and neurological outcome in spina bifida aperta.Early Hum Dev, 50 (1997), pp. 27-37Medline

L.N. Sutton. Lipomyelomeningocele. Neurosurg Clin N Am, 6 (1995), pp. 325-338. Medline M. Michejda.

Intrauterine treatment of spina bifida. Primate model. Z Kinderchir, 39 (1984), pp. 259-261. http://dx.doi.org/10.1055/s-2008-1044221 | Medline

M. Meuli, C. Meuli-Simmen, C.D. Yingling, et al. Creation of myelomeningocele in utero: a model of functional damage from spinal cord exposure in fetal sheep. J Pediatr Surg, 30 (1995), pp. 1028-1032 Medline

E. Danzer, U. Schwarz, S. Wehrli, A. Radu, N.S. Adzick, A.W. Flake. Retinoic acid induced myelomeningocele in fetal rats: characterization by histopathologic analysis and magnetic resonance imaging. Exp Neurol, 194 (2005), pp. 467-475

M. Meuli, C. Meuli-Simmen, C.D. Yingling, et al. Creation of myelomeningocele in utero: a model of functional damage from spinal cord exposure in fetal sheep. J Pediatr Surg, 30 (1995), pp. 1028-1032. Medline

Rossi AC, Prefumo F. Additional value of fetal magnetic resonance imaging in the prenatal diagnosis of central nervous system anomalies: A systematic review of the literature. Ultrasound Obstet Gynecol. 2014;44:388---93.

Breysem L, Bosmans H, Dymarkowski S, Schoubroeck DV, Witters I, Deprest J, et al. The value of fast MR imaging as an adjunctto ultrasound in prenatal diagnosis. Eur Radiol. 2003;13: 1538---48.

ACR-SPR. ACR-SPR practice parameter for the safe and optimal performance of fetal magnetic resonance imaging (MRI). 2015 (resolution 11). [consultado 20 Jun 2016]. Disponible en: http://www.acr.org/ /media/CB384A65345F402083639E6756 CE513F.pdf

Runge VM. Safety of approved MR contrast media forintravenous injection. J Magn Reson Imaging. 2000;12:205---13.

Herman-Sucharska I, Bekiesin'ska-Figatowska M, Urbanik A. Fetal central nervous system malformations on MR images. Brain Dev. 2009;31:185---99.

Simon M, Pollock A. Prenatal and postnatal imaging of spinal dysraphism. Semin Roentgenol. 2004;39:182---96.

Creeley CE, Dikranian KT, Dissen G, Back S, Olney JW, Brambrink AM. Isoflurane-induced apoptosis of neurons and oligodendrocytes in the fetal rhesus macaque brain. Anesthesiology 2014;120(3):626–38. http://dx.doi.org/10.1097/ALN.0000000000000037.

Creeley C, Dikranian K, Dissen G, Martin L, Olney J, Brambrink A. Propofol induced apoptosis of neurones and oligodendrocytes in fetal and neonatal rhesus macaque brain. Br J Anaesth 2013;110 Suppl 1:29–38. http://dx.doi.org/10.1093/bja/aet173.

Palanisamy A, Baxter MG, Keel PK, Xie Z, Crosby G, Culley D. Rats exposed to isoflurane in utero during early gestation are behaviorally abnormal as adults. Anesthesiology 2011;114(3):521. http://dx.doi.org/10.1097/ALN.0b013e318209aa71.