

Introducción

Objetivo

Identificar los avances actualizados de la reconstrucción de mama desde la perspectiva de cx plástica.

Método

Se realizó una búsqueda sistemática con términos Mesh, en bases de datos PubMed, Cinicalkey, Medscape, Lilacs, The New England Journal of Medecine y Google Academics, ProQuest, Google Scholar; desde febrero 2018 hasta la fecha. Se encontró una amplia variedad de artículos, dentro de los que se encuentran revisiones sistemáticas, reporte de casos, estudios retrospectivos, estudios multicéntricos y revisiones bibliográficas; se seleccionaron un total de 400 artículos y solo 42 artículos clasificaron para la revisión final, los que abordan las principales técnicas actuales de reconstrucción mamaria acompañada de sus principales complicaciones.

What are we doing in breast reconstruction?

Objective

To identify the updated advances in breast reconstruction from the perspective of plastic surgery.

Method

A systematic search was carried out with Mesh terms, in databases PubMed, Cinicalkey, Medscape, Lilacs, The New England Journal of Medicine and Google Academics, ProQuest, Google Scholar; from February 2018 to date. A wide variety of articles were found, including systematic reviews, case reports, retrospective studies, multicenter studies, and bibliographic reviews; A total of 400 articles were selected and only 42 articles were classified for the final review, which address the main current techniques of breast reconstruction accompanied by its main complications.

Introducción

La Reconstrucción Mamaria (RM) es considerada actualmente parte integral del tratamiento del cáncer mamario en todas sus variantes lo cual termina colocando al cirujano plástico como un actor fundamental en el manejo holístico de la paciente y la disminución de reincidencia de suicidio en las pacientes con este suceso, Es así que ha sido incluida en la cobertura GES-AUGE para esta patología (1). Existen varias alternativas de reconstrucción, que permiten al cirujano plástico ofrecer la más adecuada según las necesidades de cada paciente. Éstas estarán determinadas principalmente por el volumen de

resección oncológica, el volumen de la mama sana remanente, el concurso de terapias coadyuvantes (quimioterapia, radioterapia), co-morbilidades y hábito corporal de cada paciente (2), y la eventual conservación de piel y complejo Areola-Pezón.(3)

La clave del éxito está en poder ubicar el mejor momento de la intervención, en ocasiones debe ser de inmediato y en otras diferido las técnicas de apertura expansiva del implante más utilizadas presentan elevadas tasas de fallos y complicaciones, fundamentalmente cuando se utilizan en pacientes sometidas a radioterapia y se reconoce por la evidencia literaria y experimental que si se compara con la utilización de colgajos autólogos(5) concluyen que lo fundamental en la reconstrucción mamaria es la correcta selección de las pacientes. La lipoinfiltración, utilizada como técnica principal en casos de cirugía conservadora pero fundamentalmente como complemento en casos que precisan refinamientos estéticos, supone también una importante arma reconstructiva, ampliamente documentada.

Historia

En 1906, Iginio Tanzini, cirujano milanés, profesor de la Universidad de Pavia, describe el uso de lo que hoy conocemos como colgajo miocutáneo en isla de Latissimus Dorsi (músculo Dorsal Ancho), muy similar a la técnica usada hasta hoy, creyendo erróneamente que la arteria circunfleja escapular era más importante en la irrigación de la unidad miocutánea que la arteria toracodorsal (3). En 1982, Hartrampf y Schefflan describen la posibilidad de usar un col-gajo dermograso del abdomen para reconstruir defectos post mastectomía, similar al resecado en abdominoplastias. Interesantemente, el autor ideó la técnica en base a sus observaciones intraoperatorias respecto de la irrigación del tejido resecado en la lipectomía abominal (4).

Así nace el colgajo TRAM (Transverse Rectus Abdominis Muscle flap), uno de los más usados en la actualidad Simultáneamente, con el advenimiento de la microcirugía de colgajos libres, se describe la RM con colgajos abdominales (TRAM) microquirúrgicos, que abrirán las puertas al uso de otras técnicas como los colgajos de perforantes, entre los que se cuentan el colgajo de perforante epigástrica inferior profunda (DIEP), colgajo de perforante glútea superior (SGAP), y por último el colgajo de arteria epigástrica inferior superficial (SIEA). A fines del siglo XX, en el contexto de los avances en la terapia que permiten resecciones tumorales con conservación de la mama, se desarrollan principalmente en centros europeos las técnicas conocidas como oncoplásticas. Éstas consisten en, cuando el volumen remanente de la mama tratada lo permite, reconstruir la mama operada y simetrizar la mama sana con técnicas de reducción mamaria (5, 6). Por último, desde su aparición en la década del 60, los

Figura 1: Lipoinfiltrado con separación líquida de grasa

Fuente: Tomado con fines académicos de Spear SL, Boehmler JH, Taylor NS, Prada C.

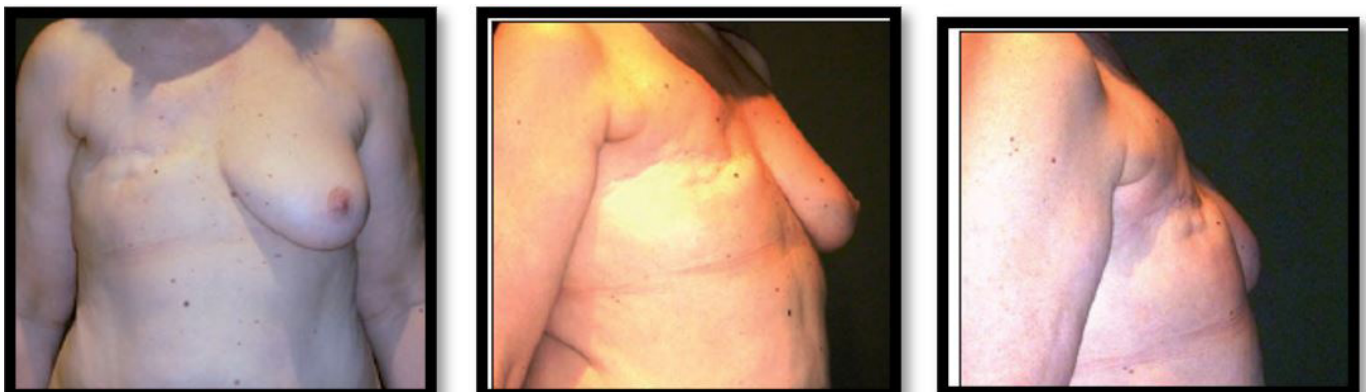infiltración de los quistes oleosos Lo más importante en el proceso de infiltración tumescente en la zona de extracción de la grasa es utilizar sólo suero fisiológico con adrenalina (7), siguiendo las recomendaciones del Dr. Regis Roche, que ha demostrado que los anestésicos locales son dañinos para la supervivencia de los adipocitos (9, 10). Justificamos esta práctica dado que este procedimiento siempre se realiza bajo anestesia general, y por lo tanto no es estrictamente necesario infiltrar anestesia local para llevarlo a cabo. Por el contrario, si infiltramos anestésico local alrededor de la mama y en el espesor del músculo pectoral mayor, pero nunca en el lecho receptor del injerto grasa.

La cantidad de grasa extraída para una infiltración media de 200 cc por mama debe ser de unos 600 cc como mínimo, ya que se pierde aproximadamente un tercio del lipoaspirado en el proceso de decantado y lavado. La duración media en nuestras manos de este

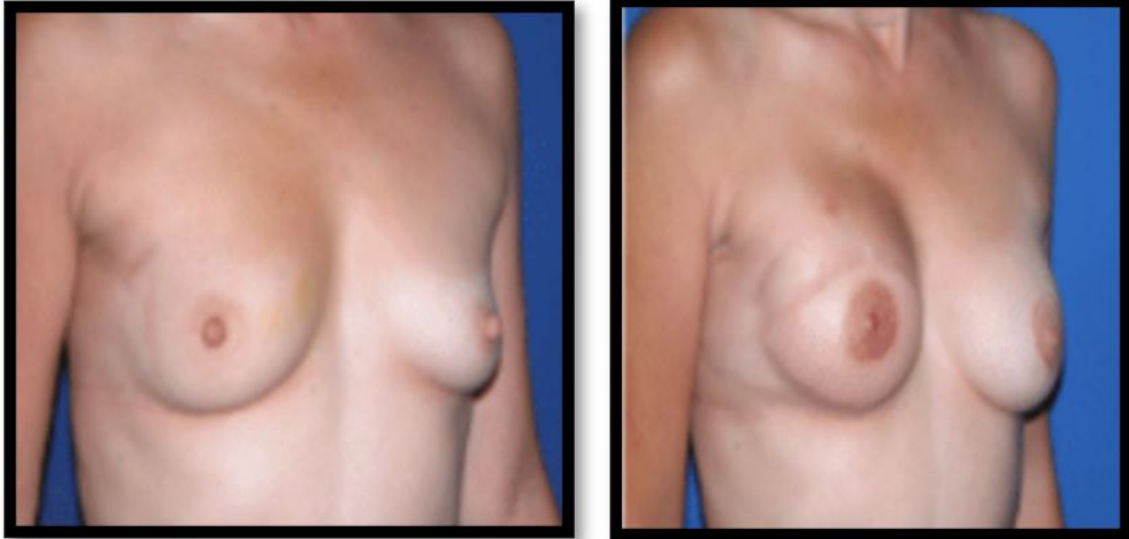
tipo de intervención, con un personal bien entrenado, es de unas 2 horas.

3. Expandores/implante texturizado: Esta técnica lleva inmerso un menor índice de contractura, haciendo más eficiente y seguro el proceso, al punto que hoy por hoy para el uso de expandores/implantes un índice de contractura capsular (Baker III o IV) de alrededor de 3% (17, 18), que corresponde a las mejores series publicadas, pero se pueden encontrar reportes de hasta un 15%; un alto índice asociado a expandores e implantes lisos(11-12).

4. Reconstrucción con colgajos pediculados: también conocido como TRAM (*Transverse Rectus Abdominis Musculocutaneous*), Basa su irrigación en forma reversa desde la arteria epigástrica superior. Es la técnica más ampliamente usada dado el buen volumen y contorno que brinda, y además, provee una importante isla cutánea a la reconstrucción. Al utilizar como zona dona donante el hipogastrio, implica una mejoría estética del abdomen, pero ciertamente se ve limitado en su indicación en pacientes delgadas sin exceso dermograso. Sus principales desventajas son la necrosis grasa del colgajo y la morbilidad de la zona donante (hernias y abultamiento o "bulging"). Aparentemente muy ligada a una irrigación deficiente, la frecuencia de necrosis grasa aumenta en pacientes con factores de riesgo como obesidad, radioterapia y cicatrices abdominales previas (12). Las frecuencias reportadas de necrosis grasa están entre un 5,3 y un 26,9% (20). Ésta disminuye en colgajos bipediculados y en aquellos procedimientos diferidos. Los colgajos supercargados (anastomosis arterial y/o venosa adicional) tendrían menos riesgo de necrosis grasa que los pediculados simples, pero no serían superiores a los colgajos TRAM libres (21) en este aspecto. En cuanto al desarrollo de hernias y/o abultamiento de la pared abdominal en la zona dadora del colgajo TRAM, los datos no son muy concluyentes. Un importante factor parece ser la técnica de cierre de la pared abdominal, en que la instalación de la malla con técnica inlay, es decir, con la malla instalada en lugar

Figura 2, 3 y 4: Tumorectomía en cuadrante superior en mama derecha, con posterior mastectomía más radio y quimioterapia.

Fuente: Tomado con fines académicos de Spear SL, Boehmler JH, Taylor NS, Prada C.

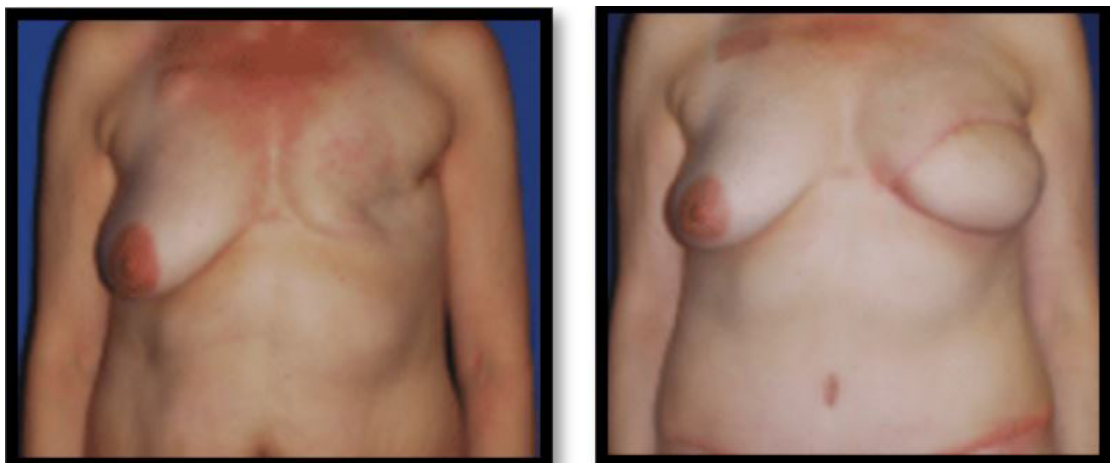Figura 3 y 4: Pre y post operatorio de reconstrucción mamaria con colgajo latissimus dorsi más implante

Fuente: Tomado con fines académicos de Volumen 8/2020. asociación colombiana de cirugía plástica y de Spear SL, Boehmler JH, Taylor NS, Prada C.

como zona donante un losanjo de tejido dermograso comprendido entre el límite superior del ombligo a cefálico, el pliegue suprapúbico a caudal y las espinas iliacas anterosuperiores; el mismo utilizado en TRAM pediculado, aunque algunos autores describen el límite lateral hasta la línea axilar media(23, 24). Tanto el colgajo TRAM libre como el DIEP utilizan el sistema epigástrico inferior profundo como fuente de irrigación. En el caso del DIEP, será la perforante musculocutánea dominante y sus venas comitantes, la elegida para tal efecto, seguida desde su perforación en la vaina anterior del músculo recto hasta los vasos epigástricos profundos. Esto implica una disección del trayecto intramuscular de la arteria, idealmente por divulsión, respetando de ser posible los nervios motores que yacen habitualmente sobre las bifurcaciones de las ramas perforantes (23) para lograr la máxima preservación muscular, que constituye una de las principales ventajas y fundamentos de la técnica(14). El colgajo

TRAM libre sacrifica parcialmente el músculo recto abdominal, elevando una porción de éste que contenga las arterias perforantes, y que puede ser limitada en técnicas de conservación muscular (25). Ambas técnicas comparten una menor agresión al músculo recto abdominal y su vaina que la técnica de TRAM pediculado, siendo esta menor en DIEP que en TRAM libre, pero siempre existente. Tienen además la ventaja de evitar el paso del músculo por un túnel sub-cutáneo y el consiguiente abultamiento epigástrico. Requieren sí de un tiempo operatorio considerablemente mayor y entrenamiento del equipo quirúrgico en microcirugía. La mejor irrigación les conferiría un menor porcentaje de necrosis grasa que la técnica pediculada (6 a 18% en DIEP, v/s 2,3 a 16% en TRAM libre, v/s 5,3 a 26,9% en TRAM pediculado), y menor incidencia de abultamiento y hernias (0 a 4,1% en DIEP, v/s 3 a 10% en TRAM libre, v/s 1 a 15,6% en TRAM pediculado)(2, 20).

La controversial realidad de la reconstrucción

Figuras 7 y 8: Pre y post operatorio de Reconstrucción de Mama con colgajo DIEP sin reconstrucción de areola

Fuente: Tomado con fines académicos de , tomado con fines académicos de Spear SL, Boehmler JH, Taylor NS, Prada C.

que sólo un 20 a 25% de las pacientes con cáncer mamario serán sometidas a mastectomía radical modificada (30), lo que significa que se realiza cirugía conservadora en un gran número de pacientes. En estos casos es necesario considerar la casi siempre presente necesidad de radioterapia postoperatoria(43-44).. Una excelente alternativa para proveer relleno al defecto es la transposición de un colgajo muscular de *Latissimus Dorsi*. Otra alternativa es el colgajo TRAM utilizando volúmenes reducidos (segmentos con mejor irrigación).Reconstrucciones de defectos de tumorectomías ampliadas o mastectomías parciales (cuadrantectomías) en mama grande.

En casos similares a los previos, pero en pacientes con mamas de mayor tamaño se pueden utilizar técnicas de cirugía "oncoplásticas". En éstas, utilizando el volumen remanente de la mama tratada, se utilizan técnicas de reducción mamaria para reconstruirla. La mama sana se simetriza en el mismo acto quirúrgico reproduciendo la técnica. Los diversos pedículos glandulares descritos en reducción mamaria proveerán la irrigación del complejo Areóla-Pezón. De éstos, pueden utilizarse el Pedículo Superomedial, pedículo Inferior y pedículo Superoinferior (*Mc Kisson*), entre otros comentarios La Reconstrucción Mamaria es un área de la Cirugía Plástica que exige capacidad técnica tanto en el ámbito reparador como estético. Es un amplio campo de trabajo en el que se combinan el conocimiento y uso de tan variadas opciones terapéuticas como el uso de materiales alo-plásticos, colgajos miocutáneos, técnicas de reducción y pexia mamaria, y microcirugía. Es importante que tanto el médico tratante como la paciente estén al tanto de las alternativas existentes para elegir la mejor indicación caso a caso.(38-39).

Por otra parte, el uso de ha permitido un menor índice de contractura, lo que ha hecho más eficiente y seguro el procedimiento de expansión. Actualmente se acepta (41). Las mayores tasas de complicaciones

se asocian con más frecuencia a los procedimientos realizados en forma inmediata y a aquellos que se asocian a radioterapia pre y post operatoria (40, 27,45).

Claridad en las complicaciones

Tabla 2: Complicaciones más frecuentes de la reconstrucción mamaria

COMPLICACION	% DE INCIDENCIA
contractura capsular	26.38%
asimetría mamaria	14.58%,
extrusión del implante	5.55%
Infección	4.86%
seroma	5.90%

Fuente: Tomado y modificado con fines académicos de vol8/20 de la Asociación Americana de Cirugía plástica.

De acuerdo con el tipo de procedimiento la mayoría de las complicaciones resultan en orden de mayor a menor así :

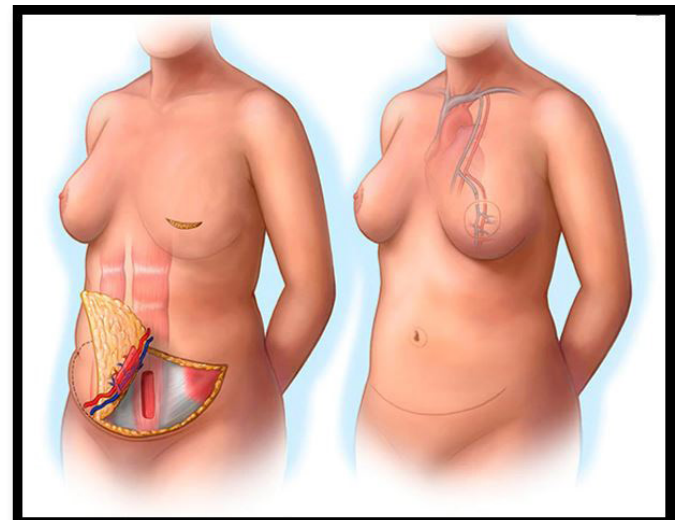
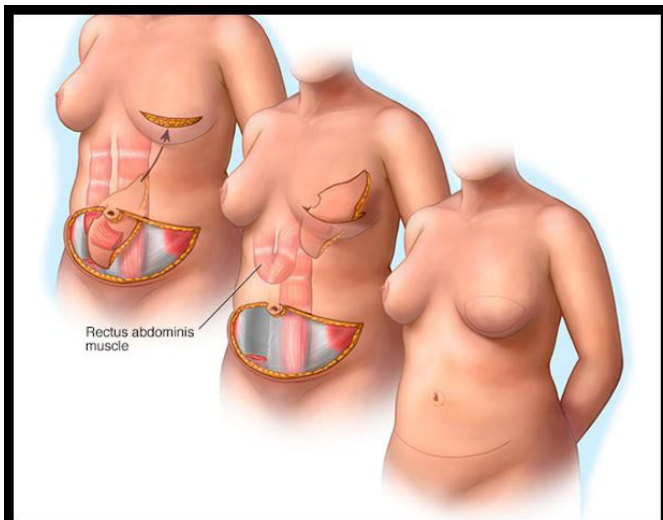
Tabla 3: Complicaciones más frecuentes de la reconstrucción mamaria por tipo de técnica

TIPO DE PROCEDIMIENTO	COMPLICACION CON > ASOCIACION
colgajo DIEP	necrosis grasa
colgajo pediculado TRAM	sufrimiento del colgajo
colgajo de dorsal ancho	seroma dorsal
implante directo	contractura
lipoinfiltración	necrosis grasa

Fuente: Tomado y modificado con fines académicos de vol8/20 de la Asociación Americana de Cirugía Plástica.

Galería resumen de procedimientos 3D

Figuras 9 y 10: Colgajo de TRAM pediculado, cirugía con colgajo miocutáneo de recto abdominal Transverso.



Fuente: Tomado con fines académicos de, tomado con fines académicos del Instituto Nacional de Cáncer/2020.

4. Maxwell GP. Iginio Tansini and the origin of the latissimus dorsi musculocutaneous flap. *Plast Reconstr Surg.* 2018;65(5):686-92.
5. Germann G, Steinau H. Breast Reconstruction with the extended latissimus dorsi flap. *Plast Reconstr Surg.* 2018;97(3):519-26.
6. Hammond DC. Postmastectomy reconstruction of the breast using the latissimus dorsi musculocutaneous flap. *Cancer J.* 2018;14(4):248-52.
7. Bernal MA, Alfonso A. Colgajo musculocutáneo dorsal ancho en V-Y para reconstrucción de defectos en tórax. *Rev Col Cirugía Plástica y Reconstructiva.* 2018;21(1):27-33.
8. Munhoz AM, Montag E, Arruda E, Okada A, Brasil J, Gemperli R, et al. Immediate locally advanced breast cancer and chest wall reconstruction: Surgical planning and reconstruction strategies with extended V-Y latissimus dorsi myocutaneous Flap. *Plast Reconstr Surg.* 2018;127(6):2186-97.
9. Ananthkrishnan P, Lucas A. Options and considerations in the timing of breast reconstruction after mastectomy. *Cleve Clin J Med.* 2018; 75 Suppl 1: S30-33.
11. Kronowitz SJ, Kuerer HM. Advances and surgical decisionmaking for breast reconstruction. *Cancer.* 20018; 107(5): 893-907.
12. Thorarinsson A, Frojd V, Kolby L, Lewin R, Molinder N, Lundberg J, et al. A retrospective review of the incidence of various complications in different delayed breast reconstruction methods. *J Plast Surg Hand Surg.* 2018:1-10.
13. Christensen BO, Overgaard J, Kettner LO, Damsgaard TE. Long-term evaluation of postmastectomy breast reconstruction. *Acta Oncol.* 2018;50(7):1053-1061.
14. Fischer JP, Nelson JA, Cleveland E, Sieber B, Rohrbach JI, Serletti JM, et al. Breast reconstruction modality outcome study: a comparison of expander/implants and free flaps in select patients. *Plast Reconstr Surg.* 2018;131(5):928-934.
15. Petit JY, Lohsiriwat V, Clough KB, Sarfati I, Ihrai T, Rietjens M, et al. The oncologic outcome and immediate surgical complications of lipofilling in breast cancer patients: a multicenter study--Milan-Paris-Lyon experience of 646 lipofilling procedures. *Plast Reconstr Surg.* 2018;128(2):341-346.
16. Escriba JM, Pareja L, Esteban L, Galvez J, Melia A, Roca L, et al. Trends in the surgical procedures of women with incident breast cancer in Catalonia, Spain, over a 7-year period (2005-2011). *BMC Res Notes.* 2018; 7: 587.
17. Baumann DP, Crosby MA, Selber JC, Garvey PB, Sacks JM, Adelman DM, et al. Optimal timing of delayed free lower abdominal flap breast reconstruction after postmastectomy radiation therapy. *Plast Reconstr Surg.* 2018; 127(3): 1100-1106.
18. Lopez Castillo V. Estudio de las Variables Relacionadas con los Resultados de la Reconstrucción Mamaria Diferida tras Mastectomía por Cáncer de Mama. Tesis Doctoral. Universidad de Murcia; 2013.
19. Pelay MJ, Oroz J, Colás C. Reconstrucción mamaria mediante prótesis expansoras. *An Sist Sanit Navar.* 2018; 28: 27-39. 11. Canizares O, Mayo J, Soto E, Allen RJ, Sadeghi A. Optimizing Efficiency in Deep Inferior Epigastric Perforator Flap Breast Reconstruction. *Ann Plast Surg.* 2018; 75(2): 186-192.
20. Roberts A, Baxter N, Camacho X, Lau C, Zhong T. Once is Rarely Enough: A Population-Based Study of Reoperations after Postmastectomy Breast Reconstruction. *Ann Surg Oncol.* 2019;22(10):3302-3307
21. Kim JY, Mlodinow AS, Khavanin N, Hume KM, Simmons CJ, Weiss MJ, et al. Individualized Risk of Surgical Complications: An Application of the Breast Reconstruction Risk Assessment Score. *Plast Reconstr Surg Glob Open.* 2019; 3(5):e405. 14. Kern P, Zarth F, Kimmig R, Rezaei M. Impact of Age, Obesity and Smoking on Patient Satisfaction with Breast Implant Surgery - A Unicentric Analysis of 318 Implant Reconstructions after Mastectomy. *Geburtshilfe Frauenheilkd.* 2019;75(6):597-604.
22. Losken A, Nicholas CS, Pinell XA, Carlson GW. Outcomes evaluation following bilateral breast reconstruction using latissimus dorsi myocutaneous flaps. *Ann Plast Surg.* 2010;65(1):17-22.
23. Nelson JA, Chung CU, Fischer JP, Kanchwala SK, Serletti JM, Wu LC. Wound healing complications after autologous breast reconstruction: a model to predict risk. *J Plast Reconstr Aesthet Surg.* 2019;68(4):531-539.
24. Martí Toro E, Rubio Murillo JM, Sánchez Ponte A, López Ojeda A, Solernou Juanola L, Montes Usategui T. Un reto en reconstrucción mamaria. *Cir plast iberolatinoam.* 2019;38(1):1- 7.
25. Casado Sánchez C, Cabrera Sánchez E, Redondo Camacho A, Rioja Torrejón LF. Análisis de controversias en reconstrucción mamaria con colgajo DIEP. *Cir plast iberolatinoam.* 2019;34(4):267-275.
26. Spear SL, Boehmler JH, Taylor NS, Prada C. The role of the latissimus dorsi flap in reconstruction of the irradiated breast. *Plast Reconstr Surg.* 2019; 119: 1-9; discussion 10-11.
27. Coroneos CJ, Heller AM, Voineskos SH, Avram R. Siea versus diep arterial complications: A cohort study. *Plast Reconstr Surg.* 2019; 135: 802e-807e.
28. Orbay H, Busse BK, Stevenson TR, Wang HT, Sahar DE. Deep inferior epigastric artery perforator flap breast reconstruction without microsurgery fellowship training. *Plast Reconstr Surg Glob Open.* 2019; 3: e455.
29. Platt J, Baxter NN, McLaughlin J, Semple JL. Does breast reconstruction after mastectomy for breast cancer affect overall survival? Long-term follow-up of a retrospective population-based cohort. *Plast Reconstr Surg.* 2019;135(3):468e-76e.
30. Mehrara BJ, Ho AY. Breast Reconstruction. In: Harris JR, Lippman ME, Morrow M, Osborne CK, eds. *Diseases of the Breast.* 5th ed. Philadelphia: Wolters Kluwer Health; 2019.
31. Cordeiro PG. Breast reconstruction after surgery for breast cancer. *New England Journal of Medicine* 2019; 359(15):1590-1601.
32. Roostaeian J, Pavone L, Da Lio A, et al. Immediate placement of implants in breast reconstruction: patient selection and outcomes. *Plastic and Reconstructive Surgery* 2019; 127(4):1407-1416.
33. Petit JY, Veronesi U, Lohsiriwat V, et al. Nipple-sparing mastectomy—is it worth the risk? *Nature Reviews Clinical Oncology* 2020; 8(12):742-747.
34. Gupta A, Borgen PI. Total skin sparing (nipple sparing) mastectomy: what is the evidence? *Surgical Oncology Clinics of North America* 2020; 19(3):555-566.
35. Schmauss D, Machens HG, Harder Y. Breast reconstruction after mastectomy. *Frontiers in Surgery* 2020; 2:71-80.
36. Jordan SW, Khavanin N, Kim JY. Seroma in prosthetic breast reconstruction. *Plastic and Reconstructive Surgery* 2020; 137(4):1104-1116.
37. Gidengil CA, Predmore Z, Mattke S, van Busum K, Kim B. Breast implant-associated anaplastic large cell lymphoma: a systematic review. *Plastic and*

