

Cirugía vanguardista de la coleditiasis

Angie Carolina Narváez Ruiz¹, Dib Miguel Avila García², Luisa Alejandra Maya Caicedo³, Diana Yesika Meneses Yela⁴, Salvador Alejandro Scotti D'ovidio⁵,
Silvia Marcela Amorocho Espinosa⁶, Jaime Andrés Forero Márquez⁷

1 Angie Carolina Narváez Ruiz*, Fundación Universitaria San Martín - Sede Pasto, anarvaezruiz@gmail.com

2 Dib Miguel Avila García, Universidad Nacional, dib.avila@gmail.com

3 Luisa Alejandra Maya Caicedo, Universidad Nacional de Colombia, luisamaya4588@gmail.com

4 Diana Yesika Meneses Yela, Universidad del Cauca, dianameneses140@unicauca.edu.co

5 Salvador Alejandro Scotti D'ovidio, Universidad de la Sabana, Salvadorscott1096@gmail.com

6 Silvia Marcela Amorocho Espinosa, Universidad del Rosario, silvia-marcela95@hotmail.com

7 Jaime Andrés Forero Márquez, Universidad del Sinú, jaimeforero0308@gmail.com

Historia del Artículo:

Recibido el 15 de mayo de 2021

Aceptado el 20 de marzo de 2022

On-line el 25 de abril de 2022

Palabras Clave: coleditiasis, colecistectomía, cirugía laparoscópica, cirugía minilaparoscópica, colecistectomía subtotal, cirugía endoscópica transluminal por orificios naturales.

Keywords: cholelithiasis, cholecystectomy, laparoscopic surgery, minilaparoscopic surgery, subtotal cholecystectomy, transluminal endoscopic surgery through natural orifices.

Resumen

La coleditiasis es una patología que en la mayoría de personas es asintomática y se evidencia como un hallazgo incidental en estudios de imagen rutinarios para otras patologías abdominales, sin embargo se puede tornar sintomática y causar complicaciones que pueden amenazar la vida y requerir manejo quirúrgico de urgencia, en esta revisión sistemática de la literatura describimos la forma clínica de presentación de la coleditiasis, su diagnóstico y manejo quirúrgico, haciendo énfasis en las técnicas quirúrgicas desarrolladas hasta el momento, sus beneficios y complicaciones y el manejo del paciente postcolecistectomía.

Abstract

Cholelithiasis is a pathology that in most people is asymptomatic and is evidenced as an incidental finding in routine imaging studies for other abdominal pathologies, however it can become symptomatic and cause complications that can be life threatening and require emergency surgical management. In this systematic review of the literature, we describe the clinical presentation of cholelithiasis, its diagnosis and surgical management, emphasizing the surgical techniques developed so far, its benefits and complications and the management of the patient after cholecystectomy.

* Autor para correspondencia:

Angie Carolina Narváez Ruiz*, Fundación Universitaria San Martín - Sede Pasto e-mail: anarvaezruiz@gmail.com

Cómo citar:

Narváez et al. Cirugía vanguardista de la coleditiasis. S&EMJ. Año 2022; Vol. 2: 43-58.

Introducción

La colelitiasis es la presencia de cálculos a nivel de la vesícula biliar, la mayoría de los pacientes son asintomáticos, sin embargo en el caso de presencia de inflamación aguda que es cuando se presenta una inflamación de la pared vesicular (colecistitis aguda) se convierte en la segunda causa de abdomen agudo en el mundo y uno de los principales motivos de consulta en las salas de urgencia, donde cerca del 95% de los casos es por causa litiásica, el manejo de esta patología es quirúrgico y la colecistectomía vía laparoscopia es el procedimiento de elección, se han propuesto nuevos enfoques para incluso minimizar la colecistectomía laparoscópica, como la cirugía transluminal por orificios naturales como transgástrica o transvaginal, y la cirugía laparoscópica de incisión única, pero aún no se han demostrado los beneficios de estas técnicas sobre el enfoque laparoscópico tradicional, sin embargo dentro de la intervención vía laparoscópica se pueden presentar complicaciones intraoperatorias que causan un cambio de abordaje por uno abierto o situaciones específicas de cada paciente en las cuales sea ideal otra técnica quirúrgica.

Introduction

Cholelithiasis is the presence of stones at the level of the gallbladder, most patients are asymptomatic, however in the case of acute inflammation which is when there is an inflammation of the gallbladder wall (acute cholecystitis) becomes the second cause of acute abdomen in the world and one of the main reasons for consultation in emergency rooms, The management of this pathology is surgical and cholecystectomy via laparoscopy is the procedure of choice, New approaches have been proposed to even minimize laparoscopic cholecystectomy, such as transluminal surgery through natural orifices such as transgastric or transvaginal, and single incision laparoscopic surgery, but the benefits of these techniques over the traditional laparoscopic approach have not yet been demonstrated, however within the laparoscopic intervention intraoperative complications may occur that cause a change of approach for an open one or specific situations of each patient in which another surgical technique is ideal.

Objetivo

Identificar las técnicas actualizadas propuestas con menores desenlaces negativos en las colecistectomías complicadas y no complicadas

Objective

To identify the proposed updated techniques with lower negative outcomes in complicated and uncomplicated cholecystectomies.

Metodología

Se realizó una búsqueda sistemática con términos Mesh, en bases de datos PubMed, ScienceDirect, Elsevier, Medscape, Lilacs, Scielo y Google Academics desde el año 2012 hasta la fecha. Se encontró una amplia variedad de artículos dentro de los cuales se incluyen metaanálisis, revisiones sistemáticas, guías clínicas, reporte de casos, estudios retrospectivos, y revisiones bibliográficas, se seleccionaron un total de 55 artículos los cuales incluían diagnóstico, abordaje quirúrgico, comparación de las técnicas quirúrgicas y complicaciones post operatorias.

Methodology

A systematic search was performed with Mesh terms in PubMed, ScienceDirect, Elsevier, Medscape, Lilacs, Scielo and Google Academics databases from 2012 to date. A wide variety of articles were found, including meta-analyses, systematic reviews, clinical guidelines, case reports, retrospective studies and bibliographic reviews. A total of 55 articles were selected, including diagnosis, surgical approach, comparison of surgical techniques and postoperative complications.

Conclusión

Desde que se introdujo la colecistectomía laparoscópica se han intentado muchas modificaciones para reducir aún más la morbilidad de la operación, como el uso de trócares de más pequeños en la cirugía minilaparoscópica, la colecistectomía por incisión pequeña y cirugía endoscópica transluminal por orificio natural sin embargo estas técnicas no han logrado demostrar un beneficio mayor sobre la colecistectomía laparoscópica convencional y se ha evidenciado que son procedimientos con una dificultad mayor y con mayor tasa de conversión a una técnica quirúrgica alternativa, por lo tanto hasta que nuevos estudios se desarrollen a pesar de los avances existentes en las diferentes técnicas, la colecistectomía laparoscópica continua siendo el Gold Stándar para el manejo de la colelitiasis

Conclusion

Since the introduction of laparoscopic cholecystectomy, many modifications have been attempted to further reduce the morbidity of the operation, such as the use of smaller trocars in mini-laparoscopic surgery, small incision cholecystectomy and natural orifice transluminal endoscopic surgery, however these techniques have failed to demonstrate a greater benefit over conventional laparoscopic cholecystectomy and have been shown to be more difficult procedures with a higher rate of conversion to an alternative surgical technique, therefore until new studies are developed despite the existing advances in the different techniques, laparoscopic cholecystectomy

continues to be the Gold standard for the management of cholelithiasis.

Epidemiología

La coleditiasis es una de las enfermedades más prevalentes del aparato digestivo y constituye un importante problema de salud en los países desarrollados (1), se estima que entre el 5 y 15% de la población occidental presenta litiasis biliar, del 1 al 3 % de los pacientes con cálculos biliares desarrollan una enfermedad sintomática cada año, y entre el 3,8 % y el 12 % desarrollan coleditiasis aguda en un plazo de 5 a 10 años, (2,3) aproximadamente 750.000 pacientes son llevados a coleditiasis por cada año en los Estados Unidos (4) y el número de procedimientos ha aumentado en el tiempo con el fin de evitar los síntomas y las complicaciones que se derivan de esta patología, (1) la edad media de presentación varía entre los 30-80 años, siendo el género femenino el más afectado, (3)

En Colombia, no se cuenta con estudios poblacionales de prevalencia nacional de coleditiasis, sin embargo, en un estudio en la Clínica del Occidente de Bogotá, se encontró que el 67% de los pacientes que fueron llevados a coleditiasis eran de género femenino, el 21,9% de los pacientes presentaba algún tipo de enfermedad concomitante con mayor prevalencia de las enfermedades cardiovasculares (47,24 %), seguidas por las digestivas (30,76 %), las

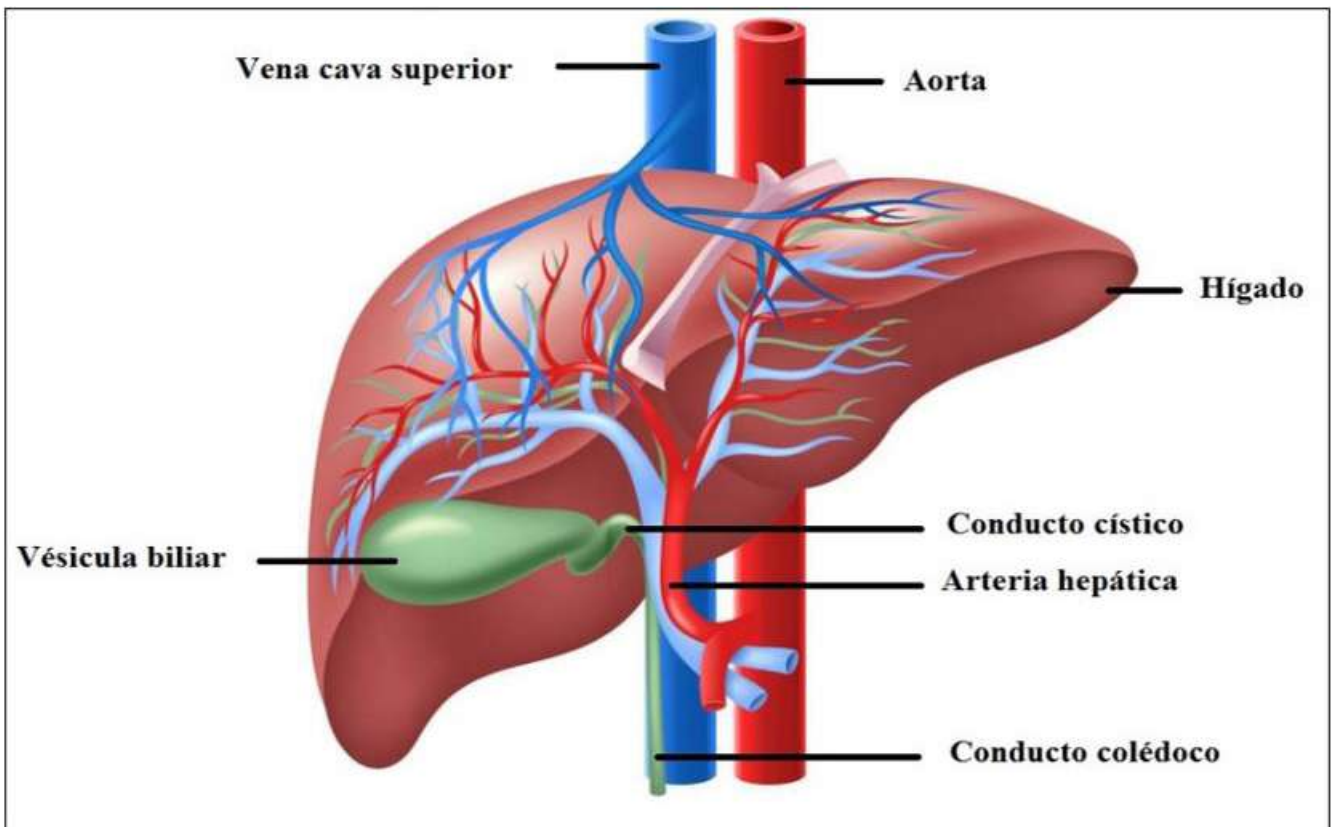
metabólicas (11,15 %), las pulmonares (5,33 %), las neoplasias (2,07 %) y otras (3,45 %), la tasa global de mortalidad fue de menos del 1%;(5). La manifestación clínica predominante es el dolor abdominal que en el 90% de los pacientes se ubica en el hipocondrio derecho, siendo el pico de máxima intensidad del dolor a las 48 horas desde el inicio de los síntomas, acompañándose de emesis, náuseas y fiebre. (6)

A pesar que su prevalencia es baja, aparecen complicaciones importantes que llevan a un alto costo social dentro de las cuales encontramos pancreatitis biliar, colangitis, abscesos hepáticos (7-9) siendo actualmente la principal causa de ingreso hospitalario dentro de las patologías gastrointestinales (4)

Anatomía

La vesícula biliar tiene un tamaño aproximado de 5 a 7 centímetros de diámetro mayor, puede acumular aproximadamente 50 ml de bilis, se encuentra en la fosa vesicular, a nivel de la concavidad hepática, sin embargo su posición puede variar, se conecta con el intestino delgado específicamente en el duodeno por la vía biliar común también conocida como el conducto colédoco, (10,11), tiene una cara libre cubierta por peritoneo que se continúa con la cápsula de Gleason y otra cara adherida al parénquima hepático, por donde mantiene drenaje venoso con el parénquima del lecho vesicular, (12) hay que tener en cuenta una parte muy importante de la

Figura 1: Anatomía de la vía biliar



Fuente: Tomada y adaptada con fines académicos de Instituto Nacional de la Diabetes y las Enfermedades Digestivas y Renales 2022.

anatomía de la vesícula biliar, el triángulo de Calot, este fue descrito por primera vez en 1891 por Jean-François Calot (13) es el espacio anatómico delimitado por el conducto hepático común, el conducto cístico y el borde inferior del hígado, contiene la arteria hepática derecha, la arteria cística que es la encargada de la irrigación de la vesícula biliar y el conducto cístico, el ganglio linfático cístico que permite el drenaje linfático de la vesícula y en ocasiones, los conductos y arterias hepáticos accesorios, su contenido debe identificarse antes de la ligadura y división de la arteria cística y el conducto cístico para evitar dañarlos durante la colecistectomía. (11,13-16)(Figura 1 y 2.) Sistemática de exploración. SEMERGEN 2014

Fisiopatología

La colelitiasis es la formación de cálculos en el interior de la vesícula biliar, cuando la bilis se encuentra sobresaturada y con cristales de colesterol, los daños ocasionados al epitelio vesicular ocasionan que la mucina se produzca en exceso, al tener la capacidad de unir lípidos y pigmentos biliares en matrices glucoprotéicas, esta proteína favorece el crecimiento del cálculo biliar.(2,8,16)

Las litiasis biliares se dividen de acuerdo con su composición:

- Cálculos de colesterol: el tipo de cálculo biliar más común.
- Cálculos pigmentarios negros: cálculos de bilirrubinato de calcio, se forman en la bilis de la vesícula biliar estéril, el bilirrubinato de calcio se polimeriza y se degrada por oxidación

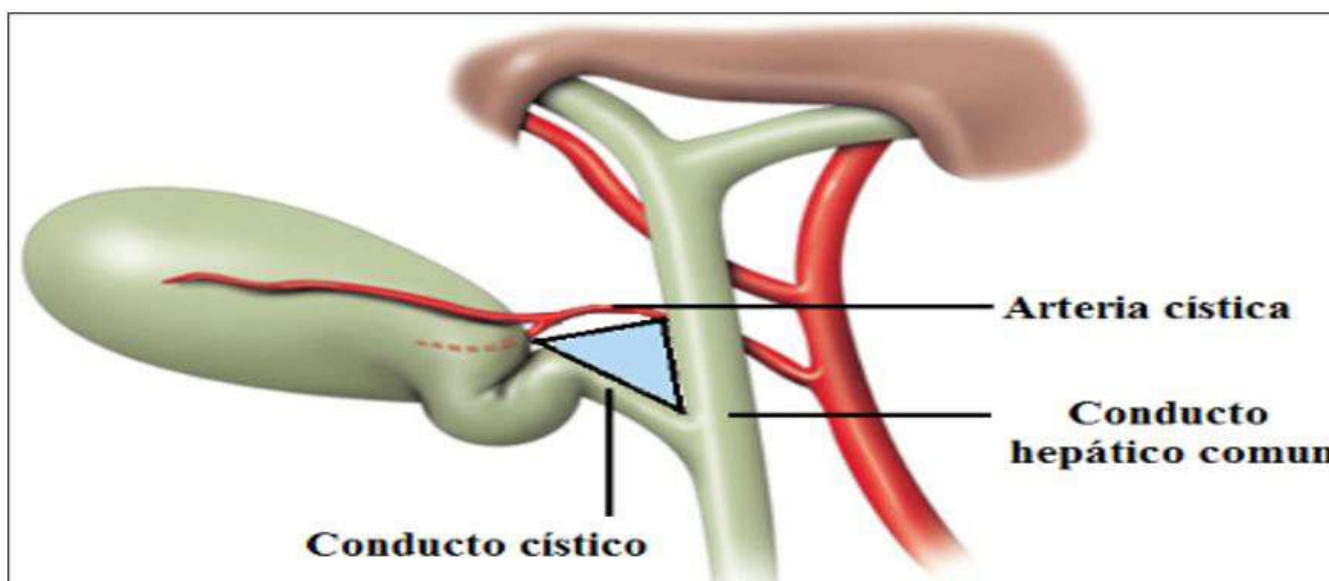
- Cálculos pigmentarios marrones: se forma en la bilis infectada contiene bilirrubinato de calcio no polimerizado más jabones de ácidos grasos de calcio resultantes de la hidrólisis bacteriana de la lecitina biliares más probable que se desarrolle en los conductos biliares que en la vesícula biliar(17,18).

En nuestro medio hasta el 95% de las litiasis son de cálculos de colesterol los cuales se componen hasta un 99% de colesterol,(2) en la mayoría de los casos son asintomáticos y diagnosticados de forma accidental, al realizarse una radiografía o ecografía abdominal.

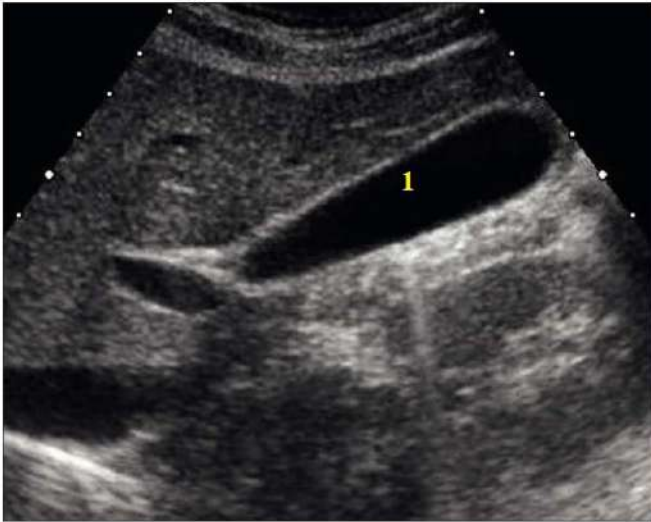Factores de riesgo

- Edad y sexo: Se ha evidenciado un aumento del riesgo de litiasis biliar con la edad, siendo poco frecuente en los niños excepto en los que tienen trastornos hemolíticos; La incidencia máxima se produce en la década de los 65 años y existe un riesgo doble en el sexo femenino frente al sexo masculino.(2,19)
- Nutrición parenteral: La pérdida del estímulo del vaciamiento vesicular, así como la disminución de la circulación enterohepática, tienen un papel clave en el incremento de litiasis en este grupo de pacientes.(17,18)
- Embarazo: aumento el riesgo en la formación de litiasis debido a una elevación de estrógenos y a un cambio en la composición de la bilis con incremento de factores litogénicos, asociado a un retraso en el vaciamiento vesicular.(17)

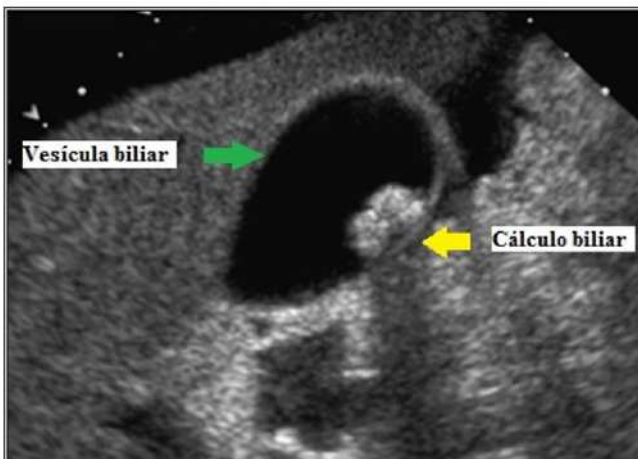Figura 2. Triángulo de Calot



Fuente: Tomada y adaptada con fines académicos de EMC 2022.

Figura 3. Vesícula biliar normal.

Fuente: Tomada y adaptada con fines académicos de anatomía ecográfica abdominal normal.

Figura 4. Vesícula biliar con gran cálculo en su interior sin signos de colecistitis.

Fuente: Tomada y adaptada con fines académicos de servicios de información de EBSCO. Copyright© 2014

- Tabaquismo y alcoholismo(20)
- Ingesta elevada de ácidos grasos trans (21)
- Obesidad (índice de masa corporal > 30 kg/m²) (22)
- Adiposidad abdominal (circunferencia abdominal ajustada a la altura > 102,6 cm o relación cintura-cadera > 0,99) asociada con el doble de riesgo de desarrollar cálculos biliares(22)
- Uso de estrógenos (23)

Diagnóstico

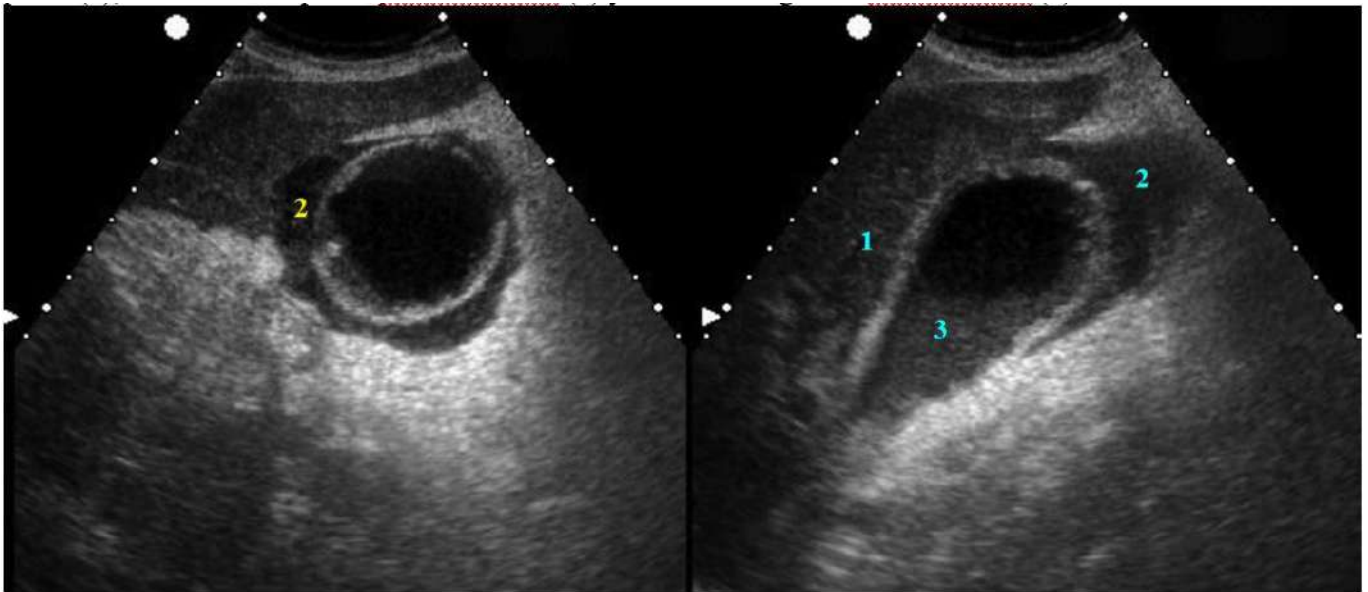
La mayoría de los pacientes con cálculos biliares son asintomáticos, sin embargo existe una clínica sugestiva de coledocolitiasis dentro de la cual encontramos el típico cólico biliar que consiste dolor tipo cólico sobre el hipocondrio derecho que aumenta posterior a la ingesta de comidas copiosas que dura aproximadamente 15-30 minutos, se puede irradiar al hombro derecho y se puede acompañar de náuseas y emesis de contenido alimentario o bilioso, al examen físico podemos encontrar la presencia de ictericia que puede indicar obstrucción de la vía biliar, sensibilidad a la palpación del cuadrante superior derecho, signo de Murphy el cual consiste en una pausa inspiratoria mientras el medico palpa la vesícula biliar durante la respiración profunda, muy sugestivo de coledocolitiasis con signos de colecistitis, (2,18,24,25).

Durante la valoración inicial del paciente, se deben incluir pruebas de laboratorio, que nos ayuden a orientar el diagnóstico, dentro de las cuales encontramos:

- **Hemograma completo:** suele ser normal en pacientes con coledocolitiasis o coledocolitiasis no complicada, si encontramos leucocitosis puede indicar colangitis, colecistitis o pancreatitis aguda complicada. (26)
- **Amilasa y lipasa sérica:** > o igual de 2 veces el límite superior de lo normal en pancreatitis, puede estar levemente elevada en pacientes con colangitis.(26)
- **Uroanálisis:** la presencia de urobilinógeno puede indicar obstrucción del conducto biliar común.(17)
- **Bilirrubina sérica y fosfatasa alcalina:** pueden estar elevadas si el conducto biliar común esta obstruido en los casos de coledocolitiasis, colangitis o pancreatitis biliar, la bilirrubina total normalmente no esta elevada en pacientes que refieren cólico biliar, sin embargo está típicamente elevado (> 2 mg/dL) en pacientes con coledocolitiasis o colangitis y (< 2 mg/dL) en pacientes con colecistitis aguda.(17)

A nivel imagenológico la técnica diagnóstica de elección es la ecografía abdominal con una sensibilidad 84% y especificidad 99%, debe realizarse en todo paciente con clínica sugestiva de cólico biliar(2), puede mostrar cálculos biliares (coledocolitiasis)(Figura 3), pared de la vesícula engrosada o líquido alrededor de la vesícula (colecistitis aguda)(Figura 4)(18). En los pacientes con síntomas altamente sugestivos y ecografía abdominal dentro de la normalidad, está indicado la realización de una prueba diagnóstica con mayor sensibilidad como la ecografía o ultrasonografía endoscópica (sensibilidad del 98%), existen otros estudios imagenológicos como la tomografía computarizada, colangiografía resonancia, pero presentan un mayor costo que el ultrasonido y en el caso de coledocolitiasis tienen una menor sensibilidad y

Figura 5: Corte longitudinal y transversal en el hipocondrio derecho. Colecistitis aguda: engrosamiento de la pared (1), colecciones líquidas perivesiculares (2) y material ecogénico intravesicular (3).



Fuente: Tomada y adaptada con fines académicos de Ecografía de la vesícula y la vía biliar. SEMERGEN 2014

son más específicos para otro tipo de patologías como lo es la colelitiasis. (7,9,27).

Con el fin de tener un consenso para el manejo de la colecistitis y colangitis en el año 2007 en Japón se establecieron las guías de Tokio, posteriormente hacia el año 2013 se realizaron cambios teniendo estudios retrospectivos con lo cual se establecieron los nuevos criterios de diagnóstico y manejo de la colecistitis aguda, que nuevamente se revisaron en el año 2018 sin realizar ninguna modificación, su aplicación tiene una sensibilidad de 91.2% y una especificidad de 96.9% según la literatura.(28)

Manejo quirúrgico

En pacientes asintomáticos a quien se les diagnostique colelitiasis sin signos de colecistitis:

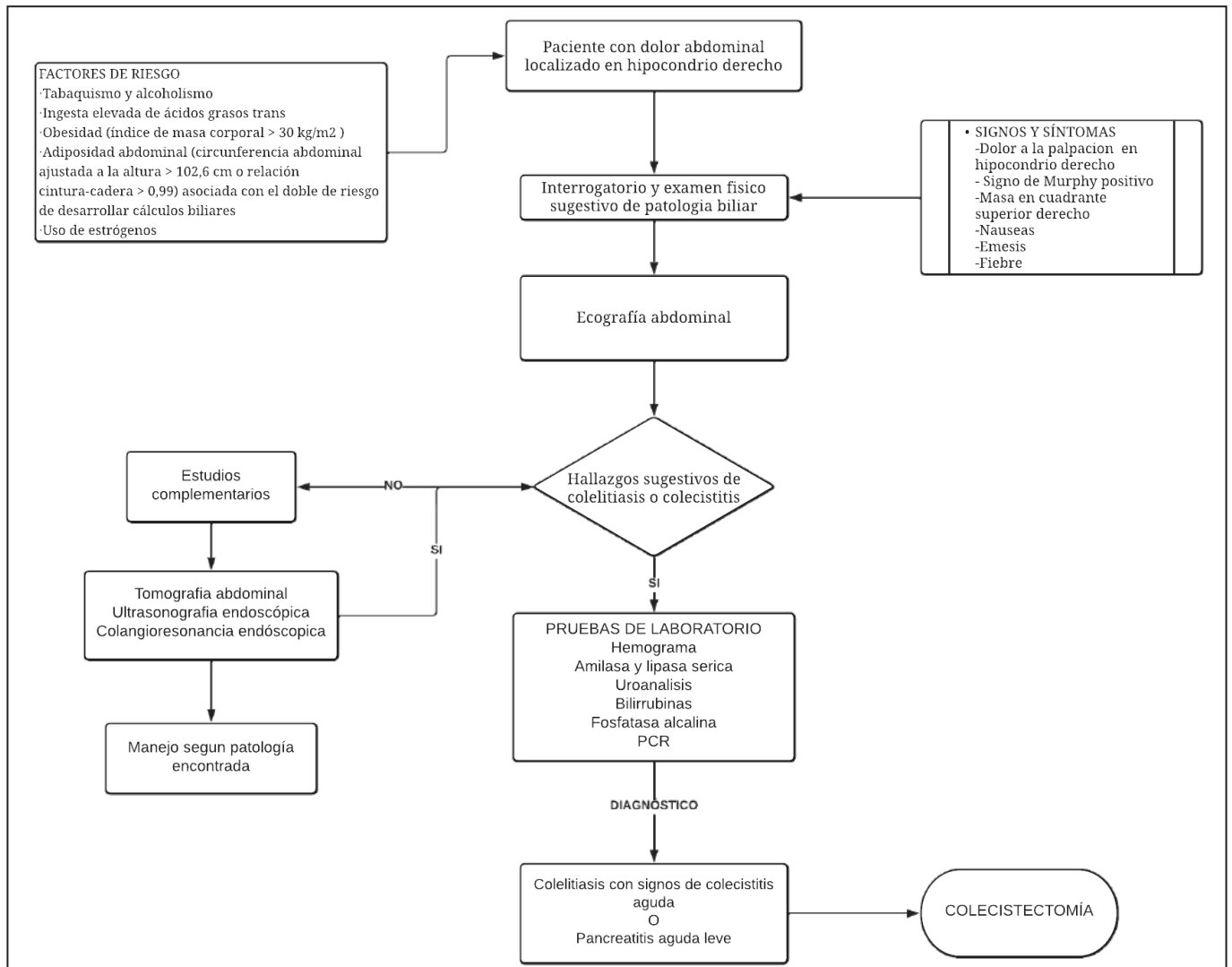
- No se recomienda la colecistectomía de rutina incluso en pacientes sometidos a cirugía bariátrica o trasplante de riñón o páncreas.
- No se recomienda la colecistectomía con cálculos en la vesícula biliar asintomáticos y pólipos en la vesícula biliar ≤ 5 mm.
- Se recomienda la colecistectomía en pacientes asintomáticos con pólipos en la vesícula biliar ≥ 1 cm con o sin cálculos biliares o pólipos en

Tabla 1: Criterios de Tokio para colecistitis aguda.

A	Signos de inflamación local. -Signo de Murphy -Masa, dolor o defensa en hipocondrio derecho
B	Signos de inflamación sistémica. -Fiebre $>38^{\circ}\text{C}$ -PCR elevada $>3\text{mg/dl}$ -Leucocitosis >10.000
C	Hallazgos imagenológicos de colecistitis aguda -Engrosamiento de pares $>4\text{mm}$ -Aumento del tamaño de la vesícula biliar $>8\text{cm}$ largo y 4cm ancho -Cálculos biliares -Líquido perivesicular
Diagnóstico sospechoso: un ítem A + un ítem B	
Diagnóstico definitivo: un ítem A + un ítem B + un ítem C	

Fuente: Tomada y adaptada con fines académicos de Tokyo Guidelines 2018.

Figura 6: Algoritmo diagnóstico.



Fuente: Elaborada por los autores, para fines académicos de esta revisión.

crecimiento, en pacientes con vesícula biliar de porcelana, en colangitis esclerosante primaria, enfermedad de células falciformes y esferocitosis hereditaria con cálculos biliares asintomáticos concomitantes en el momento de la esplenectomía (12,29,30).

Las indicaciones de manejo quirúrgico en pacientes sintomáticos con coledolitiasis son:

- Colelitiasis con evidencia de colecistitis aguda
- Colecistitis aguda alitiásica
- Coledocolitiasis
- Pancreatitis aguda leve(12,30)

En estudios recientes, se ha evidenciado una asociación directa, entre el tiempo de presentación de los síntomas, y la demora para la intervención quirúrgica, se demostró una disminución de la morbilidad si la intervención quirúrgica se realiza dentro de las primeras 24 a 72 horas en el caso de colecistitis aguda leve y dentro de las 48 horas si se presenta una

complicación como lo es la pancreatitis biliar leve, en caso de pancreatitis biliar grave es preferible diferir la colecistectomía hasta la resolución de su cuadro lo cual sería aproximadamente después de 2 semanas.(12)

En Alemania hacia el año 1882 *Carl Langenbuch* realizó la primera colecistectomía abierta (31) y se convirtió en el tratamiento de elección en ese momento, y se aceptó como el estándar de tratamiento para la coledolitiasis sintomática. En 1985 *Erich Mühe* realizó la primera colecistectomía laparoscópica en el mismo país y esta fue determinante para el gran aumento de las colecistectomías, dado que representó una técnica menos invasiva, generó mejores resultados estéticos y proporcionó menos riesgo quirúrgico en comparación con la convencional, (2,32)95% CI -2.3 to -3.6, $p < 0.001$, on a 10-point pain scale por lo cual se convirtió en estándar de oro para la extirpación de la vesícula biliar, sin embargo se continua realizando cirugías convencionales en especial cuando hay confusión sobre la anatomía o se presentan otras complicaciones.

Colecistectomía abierta

La colecistectomía abierta a menudo se realiza debido a la conversión de la colecistectomía laparoscópica, no obstante, la colecistectomía abierta estará indicada como abordaje inicial en pacientes que presenten las siguientes condiciones:

- Cirrosis hepática
- Masa vesicular o sospecha de malignidad
- Antecedentes de cirugía abdominal superior extensa
- Embarazo al final del tercer trimestre
- Peritonitis generalizada con compromiso hemodinámico,(33)

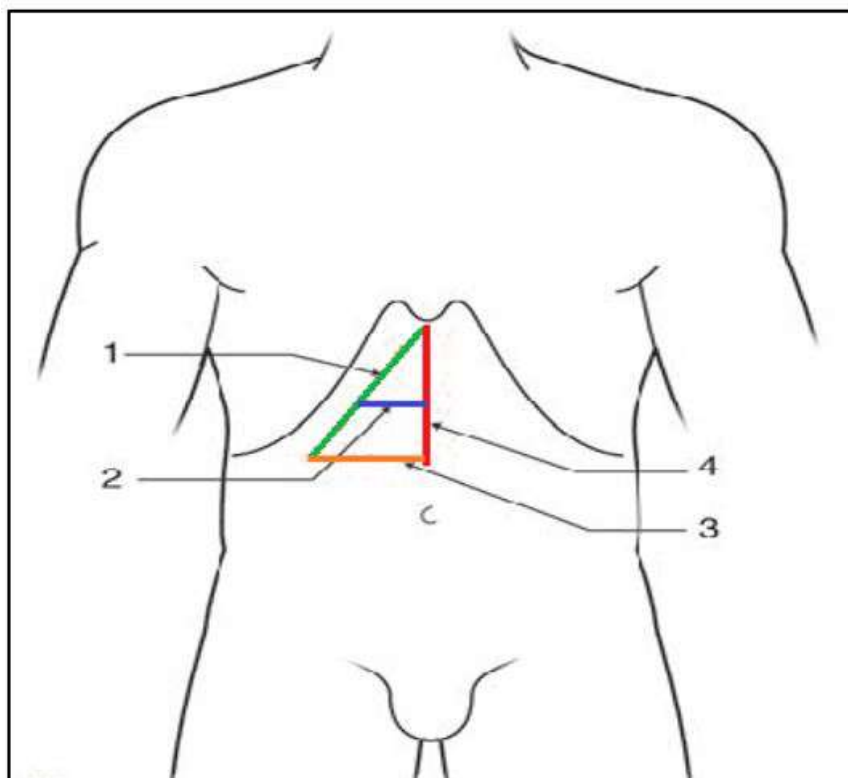
En esta técnica el cirujano puede acceder a la vesícula a través de una incisión según la morfología del paciente, la incisión tradicional utilizada durante una colecistectomía abierta es una incisión subcostal derecha o de *Kocher* (Figura 6), se realiza la disección por planos hasta la fascia anterior, se secciona con cauterización el músculo recto asegurando la correcta hemostasia de los vasos perforantes que se puedan encontrar, se incide la vaina del recto posterior, se penetra al abdomen, se retrae y se disecciona el tejido para dejar ver el hígado y la vesícula biliar, se procede a realizar la disección del Triángulo de Calot, se extrae la vesícula biliar y se realiza el cierre por planos.(5,34-36)

Colecistectomía por minilaparotomía

Técnica quirúrgica en la que por motivos estéticos se tiende a acortar y horizontalizar la incisión, tiene la ventaja de reducir el tiempo de hospitalización, facilitar la recuperación posoperatoria y disminuir las complicaciones que se presenten durante la reparación del peritoneo parietal, es una alternativa útil en caso de contraindicación de la cirugía laparoscópica, comparada con la cirugía abierta convencional, esta técnica no difiere más que en el hecho de que el tamaño de la incisión requiere algún instrumental y maniobras especiales:

- Una lámpara frontal que proporciona una iluminación y una focalización mucho mejores que las lámparas sin sombra clásicas
- El cirujano debe disponer de un instrumental quirúrgico específico que generalmente es más pequeño que el usado en la colecistectomía abierta convencional.
- La incisión debe medir 5-6 cm y su dirección puede ser horizontal u oblicua. También puede ser alta o baja, siguiendo la disposición de los pliegues.
- Durante la fase de la colecistectomía propiamente dicha, la vesícula se entierra progresivamente en la profundidad del campo quirúrgico; su extracción por la incisión obstruiría el orificio de esta.

Figura 7: Vías de acceso de la vesícula biliar. 1. Subcostal; 2. horizontal alta; 3. horizontal baja; 4. media supraumbilical



Fuente: Tomada y adaptada con fines académicos de Colecistectomía por laparotomía en la colelitiasis. EMC 2006.

- En todo momento es posible agrandar la incisión, en ocasiones cortando el recto anterior a la izquierda en los pacientes de estatura baja mediante una incisión alta.(35)

Colecistectomía laparoscópica

Actualmente es el *Gold estándar* para el manejo de la coleditiasis sintomática y la colecistitis aguda, con algunas ventajas como lo son menos dolor posoperatorio, una menor incidencia de hernias y adherencias postincisionales, cicatrices más pequeñas, estadía hospitalaria más corta, y un retorno más temprano a la actividad plena (36); sin embargo debemos tener en cuenta que existen algunas contraindicaciones para el abordaje por medio de esta técnica entre ellas encontramos:

- Coagulopatía no tratada
- Falta de experiencia o equipo quirúrgico
- Cualquier entorno donde la anatomía sea difícil de reconocer
- Cirrosis avanzada, debido a un mayor riesgo de formación de cálculos biliares o insuficiencia hepática
- Peritonitis generalizada
- Sospecha de cáncer de la vesícula biliar
- Trastornos hemorrágicos
- Múltiples intervenciones quirúrgicas previas a nivel abdominal
- Shock séptico por colangitis(12,30,37).

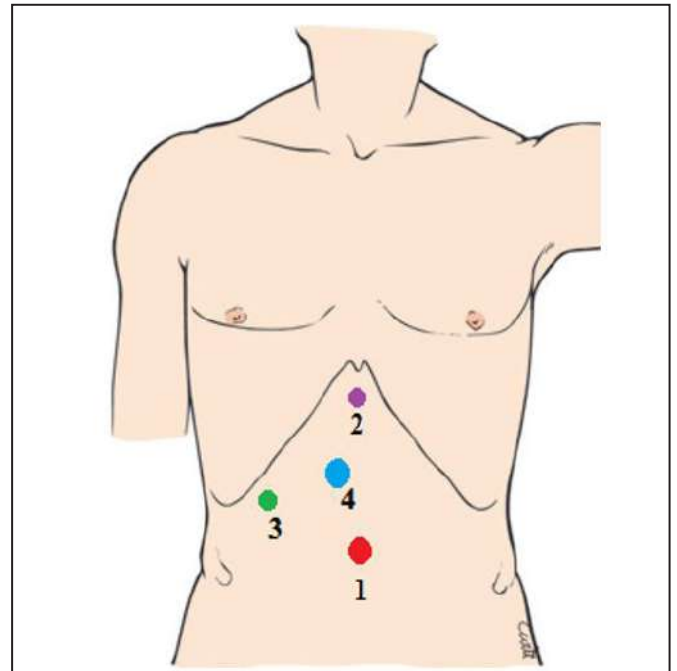
Antes de iniciar el procedimiento, el cirujano debe asegurarse de que todo el equipo esté presente y funcione correctamente; esto incluye el equipo laparoscópico habitual, incluidos clips, cauterización, irrigación y succión según sea necesario, y también el equipo adecuado para realizar la colangiografía y tener instrumentos fácilmente disponibles en caso de que el procedimiento se convierta en una laparotomía abierta (36)

Los pasos que realiza el cirujano en este abordaje son los siguientes:

- Acceso al abdomen
- Ubicación de los puertos de laparoscopia (Figura 7)
- Disección inicial de adherencias
- Disección de las estructuras del Triángulo de Calot
- Disección de la vesícula biliar en el tercio inferior
- Confirmación de la visión para extracción segura
- División del conducto cístico y la arteria cística
- Disección de la vesícula biliar
- Extracción de la vesícula biliar
- Cierre de los puertos (37)

Aunque la cirugía laparoscópica es una operación

Figura 8: Ubicación de los trocares, 1. Umbilical, 2. Epigástrico, 3. lateral derecho, 4. de trabajo.



Fuente: Tomado y adaptado con fines académicos de Colecistectomía y exploración de la vía biliar principal por laparoscopia. Tratamiento laparoscópico de la litiasis de la vía biliar principal. EMC 2014.

muy segura, se asocia con una tasa general de complicaciones de aproximadamente el 10% con un mayor riesgo de lesión biliar (0,1 %-1,5 %) comparada con el abordaje abierto (0,1 %-0,2 %) (38-40) (1) sin evidenciarse ningún cambio respecto a la morbilidad o mortalidad,(38) La tasa de conversión de colecistectomía laparoscópica a cirugía abierta oscila entre el 5% y el 29,4 (41,42) En un estudio retrospectivo realizado en *the Unit of Laparoscopic Surgery at the Gaspare Rodolico Hospital of the A.O.U* se evidenció que la colecistitis aguda es un factor predictivo para la conversión a cirugía abierta, con una asociación significativa (odds ratio, OR=5,6; IC95% 2,09-15,15), la edad específicamente los mayores de 65 años (OR=3,025; IC95% 1,07-8,50)(43). A nivel nacional un estudio realizado en el Hospital Universitario San Ignacio de Bogotá, evidenció que el recuento de leucocitos mayor de 10 000 mm³ y la edad mayor de 50 años se asocian con el riesgo de conversión a cirugía abierta(44). Teniendo en cuenta factores prequirúrgicos en relación con estudios imagenológicos se evidenció en un estudio realizado en E.S.E. Hospital El Tunal nivel III de Bogotá que el grosor de la pared vesicular ≥ 6 mm detectado por ultrasonido tiene una odds ratio de 11,71 (IC95%: 1,38-99; p = 0,008), con una sensibilidad del 87,5% y una especificidad del 62,6% para predecir la conversión a cirugía abierta. Los datos nacionales no se alejan de los internacionalmente evidenciados por Gupta V et al. Y publicados en la revista *World J Gastrointest Surg* 2019 (Tabla 1).

Tabla 2: Factores de riesgo informados para la colecistectomía laparoscópica difícil y una mayor probabilidad de conversión a cirugía abierta.

<ul style="list-style-type: none"> • Características del paciente
<ul style="list-style-type: none"> • Sexo masculino
<ul style="list-style-type: none"> • Edad > 65 años
<ul style="list-style-type: none"> • > 72-96 horas entre el inicio de los síntomas y la intervención quirúrgica
<ul style="list-style-type: none"> • Antecedentes de múltiples episodios de cólico biliar, colecistitis aguda, cirugía abdominal superior o intento previo de colecistectomía (incluida la colecistostomía)
<ul style="list-style-type: none"> • Características físicas
<ul style="list-style-type: none"> • Presencia de fiebre
<ul style="list-style-type: none"> • Obesidad mórbida
<ul style="list-style-type: none"> • Pruebas de laboratorio
<ul style="list-style-type: none"> • Leucocitos elevados (> 18.000/mm³)
<ul style="list-style-type: none"> • Proteína C reactiva elevada
<ul style="list-style-type: none"> • Características de imagen
<ul style="list-style-type: none"> • Vesícula biliar amurallada > 4-5 mm
<ul style="list-style-type: none"> • Vesícula biliar pequeña contraída
<ul style="list-style-type: none"> • Vesícula biliar distendida con piedra impactada en el cuello
<ul style="list-style-type: none"> • Vesícula biliar gangrenosa y/o perforación de la vesícula biliar
<ul style="list-style-type: none"> • Síndrome de Mirizzi/fístula colecistoentérica
<ul style="list-style-type: none"> • Cirrosis/obstrucción extrahepática de la vena porta (cavernoma portal) con hipertensión portal
<ul style="list-style-type: none"> • Características intraoperatorias
<ul style="list-style-type: none"> • Vesícula pequeña o encogida o no visualizada en la exploración inicial
<ul style="list-style-type: none"> • Borde hepático retraído con fisura/depresión/arrugas cerca del fondo (signo de arrugas hepáticas)
<ul style="list-style-type: none"> • Hígado graso o cirrótico (dificultad en la retracción)

Fuente: Tomada y adaptada de World J Gastrointest Surg. 2019 Feb 27;11(2):62-84(38).

Respecto a los hallazgos intraoperatorios en un estudio realizado en el Hospital Regional de Sogamoso se evidencio que el 42.8% de los pacientes sometidos a colecistectomía laparoscópica hubo necesidad de conversión a cirugía abierta, las causas que encontraron fueron adherencias epiplóicas en un 66.6%, no visualización del conducto cístico 11.1%, plastrón vesicular en el 11.1% y fístula del cístico 11.1%. (45) y en un estudio realizado en ESE Hospital El Tunal nivel III de Bogotá en 8 pacientes fue necesaria la conversión a cirugía abierta, las causas que se encontraron son: dificultad para visualizar la anatomía 37%, lesión de la vía biliar 13% y dificultad para la disección de las estructuras del triángulo de Calot 50%.

Dentro de las complicaciones post operatorias encontramos la infección del sitio operatorio que en el caso de la colecistectomía laparoscópica va del 0-4% sin profilaxis antimicrobiana previa y del 0-7% con profilaxis antibiótica según *Clinical practice guidelines for antimicrobial prophylaxis in surgery*, publicada en 2013, también encontramos el síndrome postcolecistectomía el cual engloba trastornos biliares y no biliares presentados en los pacientes que han sido

llevados a la extracción de la vesícula biliar por diferentes técnicas quirúrgicas, entre ellos encontramos síntomas que pueden persistir o presentarse de novo como lo son, el dolor abdominal, dispepsia, diarrea, constipación, distensión abdominal, flatulencia o náuseas; la diarrea es el síntoma más frecuente presentándose entre el 5-12% de los pacientes 5-8 del 8, sin embargo antes de considerar estos síntomas como parte del síndrome se debe descartar inicialmente la presencia de otras patologías como lo son: coledocolitiasis, lesiones de la vía biliar o fugas biliares las cuales tiene un tratamiento específico y no entran dentro del síndrome; (46,47) En un estudio publicado en la revista *Cirugía Española* en el año 2020 el cual valoro prospectivamente los síntomas postcolecistectomía en relación con el tipo de dieta seguido, se evidencio que más del 50% de los pacientes experimentaron cambios en el hábito deposicional después de la cirugía y el 23% persistieron con heces blandas o diarrea 6 meses después de la cirugía, el tipo de dieta no fue un factor determinante por lo tanto la dieta baja en grasas no parece influir en la mejoría de los síntomas gastrointestinales tras la colecistectomía.(47)

Colecistectomía minilaparoscópica

El avance tecnológico y el desarrollo de nuevos instrumentos ha llevado a lo que se conoce como cirugía minilaparoscópica, respecto a la técnica quirúrgica es similar a la cirugía laparoscópica convencional, la diferencia está en el uso de puertos de trabajo menores o iguales a 3 mm, con lo cual se ha evidenciado que se disminuye el trauma quirúrgico, requiriendo menor uso de analgésicos y menor tiempo de hospitalización, al mismo tiempo se obtiene una mejor óptica del campo operatorio al reducir el espacio que usa el instrumento en la imagen y la sombra que se produce de forma secundaria, además de un mejor resultado cosmético por incisiones imperceptibles.(1,48)

No incrementa el número de complicaciones y siempre se tiene la opción de convertir la cirugía a una de puertos convencionales (5 mm) o a una cirugía abierta. Es una técnica con buenos resultados cosméticos, siempre y cuando se realice por un equipo quirúrgico bien entrenado y material de instrumentos adecuado (48)

Colecistectomía subtotal

La coleditiasis subtotal implica la extirpación de porciones de la vesícula biliar en lugar de la vesícula biliar completa esto puede suceder cuando las estructuras del triángulo de *Calot* no pueden identificarse con seguridad, o cuando se encuentra la vesícula biliar gravemente inflamada, tanto que limita la capacidad de lograr con seguridad una disección adecuada de las estructuras; La coleditis en la mayoría de los casos se puede controlar de manera segura hasta que la inflamación ceda, pero las lesiones de las vías biliares pueden causar daños significativos a largo plazo o incluso la muerte, por lo cual este enfoque ayuda a realizar un control del daño, este abordaje se puede realizar con la técnica abierta, laparoscópica o como una alternativa a la conversión del abordaje laparoscópico al abierto.(49,50)laboratory values, imaging, preoperative diagnosis, surgical technique (fenestrating vs. reconstituting

Está indicada en casos de:

- Coleditis severa
- Colelitiasis en pacientes con cirrosis hepática e hipertensión portal
- Empiema
- Vesícula biliar perforada
- Vesícula biliar gangrenosa
- Inflamación avanzada

Cualquier entorno donde la anatomía es difícil de reconocer, lo que aumenta la probabilidad de lesiones en el conducto biliar principal (12).

Existe dos tipos uno es la coleditiasis de

reconstitución subtotal cierra el extremo inferior de la vesícula biliar, esta técnica reduce la incidencia de fistula postoperatoria y crea una vesícula biliar remanente, lo que puede provocar la recurrencia de la coleditiasis sintomático la coleditiasis fenestrante subtotal que no ocluye la vesícula biliar, puede suturar el conducto cístico internamente y no parece estar asociado con coleditiasis recurrente.(12,50,51)que disminuye la tasa de conversión en cirugía laparoscópica y mantiene bajas tasas de morbilidad y mortalidad. Métodos. Estudio descriptivo, retrospectivo, de pacientes sometidos a coleditiasis subtotal en la Clínica CES (Medellín, Colombia).

Cirugía endoscópica transluminal por orificios naturales (NOTES)

Tiene como objetivo reducir el impacto del acceso quirúrgico mediante el uso de un endoscopio flexible introducido a través de un orificio corporal existente y pasado a través de la pared de un órgano para llegar a la cavidad abdominal. Los 3 sitios de entrada al abdomen más discutidos son el estómago, el colon y la vagina. (10,52,53)

Colecistectomía endoscópica asistida por laparoscopia transvaginal

A pesar que la cirugía laparoscópica se convirtió en el Gold estándar para realizar la coleditiasis, esta no fue una solución final y se continuo la búsqueda de técnicas quirúrgicas que redujeran el daño tisular, el dolor, el tiempo de recuperación y la estética de la piel, en el año 2007 en el *New York Presbyterian Hospital Columbia University Medical Center* el Dr. Bessleren, realiza la primera coleditiasis transvaginales en humanos luego de exponer su modelo en porcinos y obtener la aprobación de la junta de Revisión Interna de *Columbia University Medical*, no hubo complicaciones intraoperatorias como sangrado, lesión de colédoco o lesión de órganos intrabdominales, el tiempo de recuperación fue mínimo, al día siguiente el paciente fue dado de alta, cabe resaltar que se especifica que esta técnica no estaría indicada en caso en encontrarse cálculos fuera de la vesícula biliar, de ser así se procedería a realizar una cirugía laparoscópica convencional, (52) En Brasil el grupo del Dr. Zorron y el del Dr. Ramosy Galvao realizan para el mismo año la primera experiencia en Latinoamérica,(54,55) estos modelos de cirugía han empleado como instrumentos de visión y trabajo endoscopios flexibles, dada la falta de instrumental flexible y la dificultad en muchos centros de trasladar endoscopios y gastroenterólogos al quirófano, se empieza a realizar la cirugía con instrumentos rígidos angulados; en mayo de 2009 el equipo coordinado por el Dr. Mejias realiza la primera coleditiasis transvaginal con instrumentos laparoscópicos convencionales y con asistencia de un portal de 10mm por vía umbilical(53)

La técnica quirúrgica empleada es la siguiente: con la paciente bajo anestesia general, colocada en posición ginecológica, se accede a la cavidad abdominal a través de la cicatriz umbilical. Insertando un trocar de 10mm bajo visión directa, a través de este se vigilará la entrada a través de la colpotomía, a través de la vagina se introducirá una pinza de grasper de 5mm y la óptica de 30°. Con el grasper transvaginal se sujetará la vesícula y a través del portal umbilical el cirujano realizará la disección de los elementos de triángulo de Calot, extrayendo la pieza por vía vagina. (53)

En el año 2015 se realizó una revisión sistemática de la literatura para esclarecer las ventajas que tiene la colecistectomía transvaginal para el tratamiento de la litiasis biliar, se encontró que este tipo de técnica quirúrgica ofrece beneficio en cuanto a estética y menor necesidad de analgesia, sin embargo mayor el tiempo posoperatorio y fue necesario convertir el procedimiento quirúrgico en el 1.8% de los casos, dentro de las causas encontramos: dificultad en la visualización del punto de seguridad, presencia de endometriosis pélvica, adherencias severas y fibrosis de la vesícula biliar; dentro de las complicaciones fueron escasas solo se presentaron en un 0.2% perforación de la vejiga por mala técnica de la inserción del trocar vaginal y las complicaciones posquirúrgicas prevalecieron en el 1.8% de los caso a encontrándose hematuria que resolvió espontáneamente en menos de 12 horas, infección de la herida abdominal por conversión a cirugía abierta, infección del tracto urinario e infección fúngica vaginal, dos pacientes presentaron absceso en el fondo de saco de Douglas requiriendo una nueva intervención quirúrgica por laparoscopia para drenaje.(56)

Colecistectomía robótica

Es una variación de la colecistectomía laparoscópica, sigue los mismos principios generales, se realiza utilizando puertos con *DaVinci Xi Surgical Systems* se asocia con resultados similares a la colecistectomía laparoscópica tradicional pero se asocia a mayor tiempo y costo operatorio, se requieren puertos mas grandes, de aproximadamente 8 mm en comparación con los puertos tradicionales de 5mm, se han evidenciado beneficios para el cirujano entre los que se describen mejor visualización, acción completa de la muñeca con el instrumento y ergonomía mejorada, también permite un método seguro y confiable para la formación de los cirujanos con una curva de aprendizaje más corta en comparación con la colecistectomía laparoscópica, aunque hay escasez de datos para demostrar mejoras objetivas en resultados medibles cuando se utiliza un enfoque robótico en cirugía general, su rápida adopción se está generalizando, una revisión Cochrane reciente concluyó que, aunque la colecistectomía robótica es segura, sin embargo no existen beneficios evidentes sobre la colecistectomía laparoscópica(37,57)

Las indicaciones y contraindicaciones son las mismas que para los pacientes que van a ser sometidos a la colecistectomía laparoscópica

Los 3 componentes básicos del *DaVinci Xi Surgical Systems* son los siguientes:

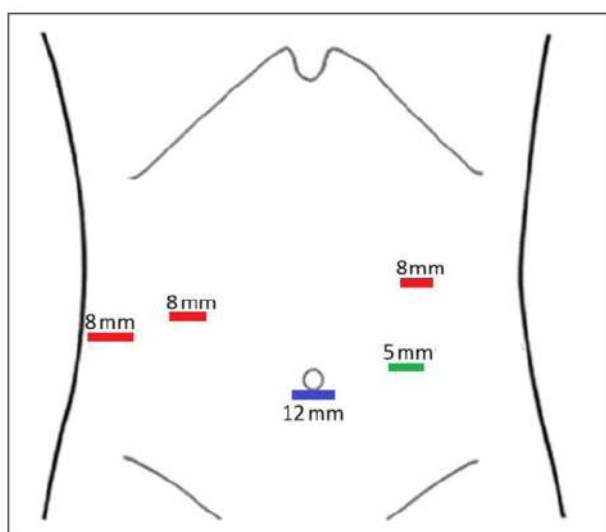
1. La consola del cirujano, está ubicada lejos del campo operatorio y contiene los controles para los brazos robóticos y la cámara.
2. El carro de visión está ubicado fuera del campo quirúrgico estéril y proporciona la fuente de luz, la fuente de energía y el software de integración óptica. También suele haber un monitor en este carro con una pantalla interactiva.
3. El carro del lado del paciente está ubicado dentro del campo operatorio, es el componente que contiene los brazos robóticos articulados, que se acoplan a los puertos. (37)

Los pasos para realizar la colecistectomía robótica son los siguientes:

- Se realiza con el paciente en decúbito supino, solo el brazo derecho o ambos brazos pueden plegarse para facilitar el acoplamiento del robot; sin embargo, no es completamente necesario.
- Se accede al abdomen en la región periumbilical similar a como se realiza en la colecistectomía laparoscópica, pero debe colocar un puerto de 12 mm (puerto de cámara) al menos a 15 cm del sitio de operación objetivo. (Figura 9)
- Después de la inspección del abdomen, se colocan 2 trócares adicionales de 8 mm en el cuadrante superior derecho en el plano con la línea medio clavicular y la línea axilar anterior aproximadamente a 1 o 2 dedos por encima del nivel del ombligo. Estos puertos deben estar a una distancia aproximada de 8 a 10 cm.
- Se debe colocar un puerto de 8 mm en el cuadrante superior izquierdo en la línea clavicular media aproximadamente 3 a 4 cm por encima del ombligo.
- Se puede colocar un quinto trocar opcional (trocar auxiliar) a la izquierda del ombligo.
- Luego, el carro del lado del paciente se mueve hacia el campo quirúrgico desde el lado derecho del paciente o desde la cabeza del paciente.
- Luego los brazos robóticos se acoplan a los puertos, primero se inserta la cámara a través del puerto periumbilical seguido de los instrumentos robóticos (pinzas atraumáticas en los 2 puertos del lado derecho y electrocauterio de gancho en el puerto del lado izquierdo).
- El cirujano deja el campo operatorio y asume el mando de los instrumentos robóticos y la cámara a través de la consola
- La técnica de disección es esencialmente la

- misma que la de colecistectomía laparoscópica
- Después de retirar la vesícula biliar del lecho de la vesícula biliar, se desacopla el robot, se inserta una cámara laparoscópica de 5 mm a través del trocar del lado izquierdo y la vesícula biliar se coloca dentro de una bolsa de recuperación laparoscópica y se extrae a través del sitio
- del trocar periumbilical.
- Se cierra el defecto fascial del sitio del puerto de 12 mm y los defectos fasciales de los sitios de los puertos de 8 mm.(36,37)

Figura 9: Sitio de inserción de trocares en cirugía robótica.



Fuente: Tomado y adaptado con fines académicos de *An Update on Technical Aspects of Cholecystectomy, Surgical Clinics of North America 2019*

Manejo postoperatorio

Los pacientes que son intervenidos por la técnica laparoscópica en su mayoría son dados de alta el mismo día si no se ha presentado alguna complicación, algunos pacientes con factores de riesgo como edad avanzada, comorbilidades significativas, dolor postoperatorio no modulado o que hayan presentado complicaciones intraoperatorias se benefician de observación posoperatoria por lo menos por 24 horas.

La dieta se puede iniciar poco después de la cirugía inicialmente con líquidos claros y avanzando según la tolerancia del paciente; Respecto al dolor postoperatorio lo más frecuente es que se presente dolor incisional y referido en el hombro que en la mayoría de los pacientes cede solo con analgésicos de venta libre; No es necesario prescribir un curso de antibióticos después de la operación, excepto en circunstancias inusuales como evidencia de peritonitis intraoperatoria, coledistitis aguda, riesgo de infección de sitio operatorio entre otros.

Debido a un riesgo de deformación de hernias postincisionales, se indica evitar levantar objetos pesados durante 4 a 6 semanas después de un procedimiento abierto, el paciente puede volver a trabajar una vez que su dolor esté bien controlado, generalmente el día 2 o 3 después de la cirugía y el seguimiento de rutina por parte del cirujano se puede realizar entre 1 y 4 semanas después de la intervención. (36)

Conclusión

La coleditiasis continúa siendo una de las causas de mayor consulta en el servicio de urgencias a nivel mundial; con mayor prevalencia en el género femenino, en gran parte debido a la producción hormonal, específicamente los estrógenos. En la mayoría de los casos es asintomática, y se diagnostica de forma incidental durante estudios imagenológicos abdominales; sin embargo, presenta una clínica sugestiva muy característica fácil de reconocer por el médico, el manejo de esta patología es quirúrgico inicialmente se planteó la cirugía abierta como *Gold Stándar* sin embargo con el pasar de los años y el avance tecnológico de logro una técnica menos invasiva, la colecistectomía laparoscópica que hasta el momento continúa siendo la técnica de elección.

Desde que se introdujo la colecistectomía laparoscópica, se han intentado muchas modificaciones, para reducir aún más la morbilidad de la operación, como el uso de trócares más pequeños en la cirugía minilaparoscópica, con la cual se puede reducir el dolor y acelerar el regreso a la actividad cotidiana, en comparación, con la colecistectomía laparoscópica tradicional, pero se asocia, con una mayor tasa de conversión a una técnica quirúrgica alternativa,(1,58) colecistectomía por incisión pequeña y cirugía endoscópica transluminal por orificio natural sin embargo el tiempo quirúrgico es más prolongado y hasta el momento solo se ha podido realizar en mujeres, estas técnicas no han logrado demostrar un beneficio mayor sobre la colecistectomía laparoscópica convencional y se ha evidenciado que son procedimientos con una dificultad mayor y con mayor tasa de conversión a una técnica quirúrgica alternativa, por lo tanto hasta que nuevos estudios se desarrollen a pesar de los avances existentes en las diferentes técnicas, la colecistectomía laparoscópica continúa siendo el Gold estándar para el manejo de la coleditiasis.(10,59,60)randomized, multicenter, single-blinded trial of SILC vs multiport cholecystectomy (4PLC).

Responsabilidades morales, éticas y bioéticas Protección de personas y animales

Los autores declaramos que, para este estudio, no se realizó experimentación en seres humanos ni en animales. Este trabajo de investigación no implica

riesgos ni dilemas éticos, por cuanto su desarrollo se hizo con temporalidad retrospectiva. El proyecto fue revisado y aprobado por el comité de investigación del centro hospitalario. En todo momento se cuidó el anonimato y confidencialidad de los datos, así como la integridad de los pacientes.

Confidencialidad de datos

Los autores declaramos que se han seguido los protocolos de los centros de trabajo en salud, sobre la publicación de los datos presentados de los pacientes.

Derecho a la privacidad y consentimiento informado

Los autores declaramos que en este escrito académico no aparecen datos privados, personales o de juicio de recato propio de los pacientes.

Financiación

No existió financiación para el desarrollo, sustentación académica y difusión pedagógica.

Potencial Conflicto de Interés (es)

Los autores manifiestan que no existe ningún(os) conflicto(s) de interés(es), en lo expuesto en este escrito estrictamente académico.

Bibliografía

- Castro PMV, Akerman D, Munhoz CB, Sacramento I do, Mazzurana M, Alvarez GA. Colectistectomía laparoscópica versus minilaparotómica na colelitíase: revisão sistemática e metanálise. *Arq Bras Cir Dig* [Internet]. 2014;27(2):148-53. Disponible en: http://www.scielo.br/pdf/abcd/v27n2/pt_0102-6720-abcd-27-02-00148.pdf
- Fernández RM, Senra NV, Ríos EF, Mauriz Barreiro V, Domínguez-Muñoz JE. Biliary stone disease. *Med* [Internet]. 2020;13(9):488-96. Disponible en: <https://doi.org/10.1016/j.med.2020.05.027>
- Chen C-H, Huang M-H, Yang J-C, Nien C-K, Etheredge GD, Yang C-C, et al. Prevalence and risk factors of gallstone disease in an adult population of Taiwan: an epidemiological survey. *J Gastroenterol Hepatol*. noviembre de 2006;21(11):1737-43.
- Everhart JE, Ruhl CE. Burden of digestive diseases in the United States Part III: Liver, biliary tract, and pancreas. *Gastroenterology*. abril de 2009;136(4):1134-44.
- Gaitán JA, Martínez VM. Enfermedad litiásica biliar, experiencia en una clínica de cuarto nivel, 2005-2011. *Rev Colomb Cirugía* [Internet]. 2014;29(3):188-96. Disponible en: http://www.scielo.org.co/scielo.php?script=sci_arttext&pid=S2011-75822014000300003&lng=en
- Reyes Díaz ML, Díaz Milanés JA, López Ruiz JA, Del Río Lafuente F, Valdés Hernández J, Sánchez Moreno L, et al. Evolución del abordaje quirúrgico de la colecistitis aguda en una unidad de cirugía de urgencias. *Cir Esp*. 2012;90(3):186-90.
- Herrera-Ramírez M de los A, López-Acevedo H, Gómez-Peña GA, Mata-Quintero CJ. Eficiencia del manejo laparoscópico vs. endoscópico en colelitiasis y coledocolitiasis. ¿Existe diferencia? *Cir y Cir* (English Ed. 2017;85(4):306-11.
- Liang Y, McFadden DW, Shames BD. Choledocholithiasis and Cholangitis. En: Zinner MJ, Ashley SW, Hines OJ, editores. *Maingot's Abdominal Operations, 13e* [Internet]. New York, NY: McGraw-Hill Education; 2019. Disponible en: <http://accesssurgery.mhmedical.com/content.aspx?aid=1160044859>
- Maple JT, Ben-Menachem T, Anderson MA, Appalaneni V, Banerjee S, Cash BD, et al. The role of endoscopy in the evaluation of suspected choledocholithiasis. *Gastrointest Endosc*. enero de 2010;71(1):1-9.
- Horgan S, Meireles OR, Jacobsen GR, Sandler BJ, Ferreres A, Ramamoorthy S, et al. Broad clinical utilization of NOTES: is it safe? *Surg Endosc* [Internet]. 2013;27(6):1872-80. Disponible en: <https://doi.org/10.1007/s00464-012-2736-z>
- Keplinger KM, Bloomston M. Anatomy and embryology of the biliary tract. *Surg Clin North Am*. abril de 2014;94(2):203-17.
- Dynamed. Cholecystectomy [Internet]. Servicios de información de EBSCO. [citado 20 de junio de 2022]. Disponible en: <https://www.dynamed.com/procedure/cholecystectomy>
- Abdalla S, Pierre S, Ellis H. Calot's triangle. *Clin Anat*. mayo de 2013;26(4):493-501.
- Baron TH, Grimm IS, Swanstrom LL. Interventional Approaches to Gallbladder Disease. *N Engl J Med*. julio de 2015;373(4):357-65.
- Housset C, Chrétien Y, Debray D, Chignard N. Functions of the Gallbladder. *Compr Physiol*. junio de 2016;6(3):1549-77.
- Solares MRZ, Calatayud MG, García AR. Anatomía y fisiología de la vesícula biliar. En: Torres EP, Francis JMA, Sahagún FB, Stalnikowitz DK, editores. *Gastroenterología* [Internet]. New York, NY: McGraw-Hill Education; 2015. Disponible en: accessmedicina.mhmedical.com/content.aspx?aid=1118238419
- Lammert F, Gurusamy K, Ko CW, Miquel J-F, Méndez-Sánchez N, Portincasa P, et al. Gallstones. *Nat Rev Dis Prim*. abril de 2016;2:16024.
- Dynamed. Gallstones [Internet]. Servicios de información de EBSCO. Disponible en: <https://www.dynamed.com/condition/gallstones>
- Zhao J, Kim H, Han Y, Choi YJ, Byun Y, Kwon W, et al. Chronological changes in epidemiologic features of patients with gallstones over the last 20 years in a single large-volume Korean center. *Ann Surg Treat Res* [Internet]. 2019/08/29. septiembre de 2019;97(3):136-41. Disponible en: <https://pubmed.ncbi.nlm.nih.gov/31508394>
- Liu B, Balkwill A, Roddam A, Brown A, Beral V. Separate and joint effects of alcohol and smoking on the risks of cirrhosis and gallbladder disease in middle-aged women. *Am J Epidemiol*. enero de 2009;169(2):153-60.
- Tsai C-J, Leitzmann MF, Willett WC, Giovannucci EL. Long-term intake of trans-fatty acids and risk of gallstone disease in men. *Arch Intern Med*. mayo de 2005;165(9):1011-5.
- Field AE, Coakley EH, Must A, Spadano JL, Laird N, Dietz WH, et al. Impact of overweight on the risk of developing common chronic diseases during a 10-year period. *Arch Intern Med*. julio de 2001;161(13):1581-6.
- Cirillo DJ, Wallace RB, Rodabough RJ, Greenland P, LaCroix AZ, Limacher MC, et al. Effect of estrogen therapy on gallbladder disease. *JAMA*. enero de 2005;293(3):330-9.
- Trowbridge RL, Rutkowski NK, Shojania KG. Does this patient have acute cholecystitis? *JAMA*. enero de 2003;289(1):80-6.
- Tornero MM, Ródenas GA, Álvarez FC. Protocolo diagnóstico

- del dolor agudo y crónico en hipocondrio derecho. Med [Internet]. 2016;12(8):457-62. Disponible en: <http://dx.doi.org/10.1016/j.med.2016.03.023>
26. Demehri FR, Alam HB. Evidence-Based Management of Common Gallstone-Related Emergencies. *J Intensive Care Med*. enero de 2016;31(1):3-13.
 27. Maple JT, Ikenberry SO, Anderson MA, Appalaneeni V, Decker GA, Early D, et al. The role of endoscopy in the management of choledocholithiasis. *Gastrointest Endosc*. octubre de 2011;74(4):731-44.
 28. Yokoe M, Hata J, Takada T, Strasberg SM, Asbun HJ, Wakabayashi G, et al. Tokyo Guidelines 2018: diagnostic criteria and severity grading of acute cholecystitis (with videos). Vol. 25, *Journal of hepato-biliary-pancreatic sciences*. Japan; 2018. p. 41-54.
 29. EASL Clinical Practice Guidelines on the prevention, diagnosis and treatment of gallstones. *J Hepatol*. julio de 2016;65(1):146-81.
 30. Overby DW, Apelgren KN, Richardson W, Fanelli R. SAGES guidelines for the clinical application of laparoscopic biliary tract surgery. *Surg Endosc* [Internet]. octubre de 2010;24(10):2368-86. Disponible en: <https://search.ebscohost.com/login.aspx?direct=true&db=mnh&AN=20706739&lang=es&site=ehost-live>
 31. Traverso LW. Carl Langenbuch and the first cholecystectomy. *Am J Surg* [Internet]. 1976;132(1):81-2. Disponible en: <https://www.sciencedirect.com/science/article/pii/0002961076902956>
 32. Ahmed O, Rogers AC, Bolger JC, Mastrosimone A, Lee MJ, Keeling AN, et al. Meta-analysis of outcomes of endoscopic ultrasound-guided gallbladder drainage versus percutaneous cholecystostomy for the management of acute cholecystitis. *Surg Endosc*. abril de 2018;32(4):1627-35.
 33. SSAT patient care guidelines. Treatment of gallstone and gallbladder disease. *J Gastrointest Surg Off J Soc Surg Aliment Tract*. septiembre de 2007;11(9):1222-4.
 34. Álvarez LF, Rivera D, Esmeral ME, García MC, Toro DF, Rojas OL. Colectomía laparoscópica difícil, estrategias de manejo. *Rev Colomb Cirugía* [Internet]. 1 de septiembre de 2013;28(3 SE-Artículo Original):186-95. Disponible en: <https://www.revistacirugia.org/index.php/cirugia/article/view/306>
 35. Mourot J. Colectomía por laparotomía en la coleditiasis. *EMC - Técnicas Quirúrgicas - Apar Dig* [Internet]. 2006;22(4):1-12. Disponible en: [http://dx.doi.org/10.1016/S1282-9129\(06\)47847-8](http://dx.doi.org/10.1016/S1282-9129(06)47847-8)
 36. Rocha FG, Clanton J. Chapter 35 - Technique of cholecystectomy: Open and minimally invasive [Internet]. Sixth Edition. Vols. 1-2, *Blumgart's Surgery of the Liver, Biliary Tract and Pancreas: Sixth Edition*. Elsevier Inc.; 2016. 569-584.e2 p. Disponible en: <http://dx.doi.org/10.1016/B978-0-323-34062-5.00035-2>
 37. Sanford DE. An Update on Technical Aspects of Cholecystectomy. *Surg Clin North Am*. 2019;99(2):245-58.
 38. Gupta V, Jain G. Safe laparoscopic cholecystectomy: Adoption of universal culture of safety in cholecystectomy. *World J Gastrointest Surg*. 2019;11(2):62-84.
 39. Berci G, Hunter J, Morgenstern L, Arregui M, Brunt M, Carroll B, et al. Laparoscopic cholecystectomy: first, do no harm; second, take care of bile duct stones. *Surg Endosc* [Internet]. 2013;27(4):1051-4. Disponible en: <https://doi.org/10.1007/s00464-012-2767-5>
 40. Barrett M, Asbun HJ, Chien H-L, Brunt LM, Telem DA. Bile duct injury and morbidity following cholecystectomy: a need for improvement. *Surg Endosc* [Internet]. 2018;32(4):1683-8. Disponible en: <https://doi.org/10.1007/s00464-017-5847-8>
 41. Low S-W, Iyer SG, Chang SK-Y, Mak KSW, Lee VTW, Madhavan K. Laparoscopic cholecystectomy for acute cholecystitis: safe implementation of successful strategies to reduce conversion rates. *Surg Endosc* [Internet]. 2009;23(11):2424. Disponible en: <https://doi.org/10.1007/s00464-009-0374-x>
 42. Bingener-Casey J, Richards ML, Strodel WE, Schwesinger WH, Sirinek KR. Reasons for Conversion From Laparoscopic to Open Cholecystectomy: A 10-Year Review. *J Gastrointest Surg* [Internet]. 2002;6(6):800-5. Disponible en: <https://www.sciencedirect.com/science/article/pii/S1091255X02000641>
 43. Licciardello A, Arena M, Nicosia A, Di Stefano B, Cali G, Arena G, et al. Preoperative risk factors for conversion from laparoscopic to open cholecystectomy. *Eur Rev Med Pharmacol Sci*. diciembre de 2014;18(2 Suppl):60-8.
 44. Vergnaud JP, Penagos S, Herrera A, Goldstein A, Zerrate A, Vásquez J. Colectomía Laparoscópica Experiencia en Hospital de Segundo Nivel. *Rev Colomb Cirugía* [Internet]. 20 de marzo de 2000;15(1 SE-Artículo Original):8-13. Disponible en: <https://www.revistacirugia.org/index.php/cirugia/article/view/1316>
 45. Vargas RL, Agudelo SM, Lizcano CR, Martínez BM, Velandia B L, Sánchez HS, et al. Factores asociados con la conversión de la colectomía laparoscópica a colectomía abierta TT - Factors Associated with Conversion of Laparoscopic Colectomía to Open Colectomía. *Rev colomb gastroenterol* [Internet]. 2017;32(1):20-3. Disponible en: http://www.scielo.org.co/scielo.php?script=sci_arttext&pid=S0120-99572017000100003
 46. Lamberts MP, Lugtenberg M, Rovers MM, Roukema AJ, Drenth JPH, Westert GP, et al. Persistent and de novo symptoms after cholecystectomy: a systematic review of cholecystectomy effectiveness. *Surg Endosc* [Internet]. 2013;27(3):709-18. Disponible en: <https://doi.org/10.1007/s00464-012-2516-9>
 47. Ribas Blasco Y, Pérez Muñante M, Gómez-Fernández L, Jovell-Fernández E, Oms Bernad LM. Low-fat diet after cholecystectomy: Should it be systematically recommended? Vol. 98, *Cirugía Española*. 2020. p. 36-42.
 48. Gil Hernández GE, Dueñas Juárez F, Guadalupe M, Delgadillo F, Ro Z, Maldonado Ordoñez E. Experiencia en colectomía minilaparoscópica en una serie de casos. *Cirugía endoscópica*. 2018;19:55-8.
 49. Tang A, Cohan CM, Beattie G, Mooney CM, Chiang A, Keeley JA. Factors that Predict the Need for Subtotal Cholecystectomy. *Am Surg*. 2021;87(8):1245-51.
 50. Sierra-Sierra S, Zapata F, Mendez M, Portillo S, Restrepo C. Colectomía subtotal: una alternativa en el manejo de la colectomía difícil. *Rev Colomb Cirugía*. 2020;35(4):593-600.
 51. Strasberg SM, Pucci MJ, Brunt LM, Deziel DJ. Subtotal Cholecystectomy-"Fenestrating" vs «Reconstituting» Subtypes and the Prevention of Bile Duct Injury: Definition of the Optimal Procedure in Difficult Operative Conditions. *J Am Coll Surg*. enero de 2016;222(1):89-96.
 52. Bessler M, Stevens PD, Milone L, Parikh M, Fowler D. Transvaginal laparoscopically assisted endoscopic cholecystectomy: a hybrid approach to natural orifice surgery. *Gastrointest Endosc*. diciembre de 2007;66(6):1243-5.
 53. Mejías J, Almau H, García N, Arellano J, De la Fuente R. Notes: colectomía trans-vaginal video asistida, con instrumentos laparoscópicos convencionales: Descripción de la técnica quirúrgica. *Rev Venez CIRUGÍA* [Internet]. 21 de octubre de 2020;62(3 SE-):231-5. Disponible en:

- <https://www.revistavenezolanadecirugia.com/index.php/revista/article/view/214>
54. Zorrón R, Filgueiras M, Maggioni LC, Pombo L, Lopes Carvalho G, Lacerda Oliveira A. NOTES. Transvaginal cholecystectomy: report of the first case. *Surg Innov*. diciembre de 2007;14(4):279-83.
 55. Ramos AC, Murakami A, Galvão Neto M, Galvão MS, Silva ACS, Canseco EG, et al. NOTES transvaginal video-assisted cholecystectomy: first series. *Endoscopy*. julio de 2008;40(7):572-5.
 56. Arcila Olmos V, Pineda Quintero AJ, Sánchez Bustamante LF. Ventajas de la colecistectomía transvaginal. *Rev Ciencias Biomédicas [Internet]*. 27 de noviembre de 2020;6(1):130-7. Disponible en: <https://revistas.unicartagena.edu.co/index.php/cbiomedicas/article/view/2991>
 57. Gurusamy KS, Samraj K, Fusai G, Davidson BR. Robot assistant versus human or another robot assistant in patients undergoing laparoscopic cholecystectomy. *Cochrane database Syst Rev*. septiembre de 2012;9(9):CD006578.
 58. Al-Saad MH, Alawadh AH, Al-Bagshi AH. Surgical Management of Cholelithiasis. *Egypt J Hosp Med*. 2018;70(8):1416-20.
 59. Marks JM, Phillips MS, Tacchino R, Roberts K, Onders R, DeNoto G, et al. Single-Incision Laparoscopic Cholecystectomy Is Associated with Improved Cosmesis Scoring at the Cost of Significantly Higher Hernia Rates: 1-Year Results of a Prospective Randomized, Multicenter, Single-Blinded Trial of Traditional Multiport Laparoscopic. *J Am Coll Surg [Internet]*. 2013;216(6):1037-47. Disponible en: <https://www.sciencedirect.com/science/article/pii/S1072751513001828>
 60. Rawlings A, Hodgett SE, Matthews BD, Strasberg SM, Quasebarth M, Brunt LM. Single-Incision Laparoscopic Cholecystectomy: Initial Experience with Critical View of Safety Dissection and Routine Intraoperative Cholangiography. *J Am Coll Surg [Internet]*. 2010;211(1):1-7. Disponible en: <https://www.sciencedirect.com/science/article/pii/S1072751510001237>